



**UNIVERSIDAD NACIONAL DE CAJAMARCA
FACULTAD DE MEDICINA**



UNIDAD DE SEGUNDA ESPECIALIZACIÓN EN MEDICINA

PROYECTO DE TRABAJO:

“CORRELACIÓN IMAGENOLÓGICA Y ANATOMOPATOLÓGICA DE LESIONES EN IMAGEN DE MAMA CATEGORIZADAS COMO LEVE Y MODERADA SOSPECHA DE MALIGNIDAD EN PACIENTES ATENDIDAS EN EL DEPARTAMENTO DE DIAGNÓSTICO POR IMAGENES DEL HOSPITAL REGIONAL DOCENTE DE CAJAMARCA EN EL PERIODO AÑO 2016 AL 2018”.

AUTOR:

MC. JONATÁN NOÉ RENGIFO FLORES
Médico Residente del 3er. Año de la especialidad de Radiología.

ASESOR:

Dr. Cs. SEGUNDO, BUENO ORDÓÑEZ
Medico Radiólogo del Hospital Regional Docente de Cajamarca.
Tutor de Radiología de la Segunda especialidad en medicina.

CAJAMARCA, JUNIO DEL 2019.

INDICE

1. GENERALIDADES	3
1.1. TÍTULO	3
1.2. NOMBRES Y APELLIDOS DEL AUTOR	3
1.3. NOMBRES Y APELLIDOS DEL ASESOR	3
1.4. TIPO DE INVESTIGACIÓN	3
1.5. RÉGIMEN DE LA INVESTIGACIÓN	3
1.6. DEPARTAMENTO Y ÁREA ACADÉMICA A LOS QUE PERTENECE EL PROYECTO	3
1.7. INSTITUCIÓN Y LOCALIDAD DONDE SE DESARROLLARÁ EL PROYECTO	3
1.8. DURACIÓN TOTAL DEL PROYECTO	4
1.9. ETAPAS (CRONOGRAMA)	4
1.10. RECURSOS DISPONIBLES	4
1.11. PRESUPUESTO	4
1.12. FINANCIAMIENTO	5
II. PLAN DE INVESTIGACIÓN	5
2.1. EL PROBLEMA CIENTÍFICO Y LOS OBJETIVOS	5
2.1.1. DEFINICIÓN Y DELIMITACIÓN DEL PROBLEMA.	5
2.1.2. FORMULACIÓN DEL PROBLEMA	6
2.1.3. JUSTIFICACIÓN	6
2.1.4. OBJETIVOS DE LA INVESTIGACIÓN	10
2.2. MARCO TEORICO	11
2.2.1. ANTECEDENTES	11
2.2.2. BASES TEÓRICAS	13
A. PATOLOGÍA DE LOS TRASTORNOS BENIGNOS DE MAMA ...	16
A.1. TRASTORNOS NO PROLIFERATIVOS DE MAMA	16
A.2. LESIONES PROLIFERATIVAS SIN ATÍPIA	19
A.3. LESIONES PROLIFERATIVAS CON ATÍPIA	26
B. DIAGNÓSTICO POR IMAGEN EN LA PATOLOGÍA MAMARIA	28
B.1. LA RADIOLOGÍA EN EL ESTUDIO DE LA MAMA	28
B.2. TÉCNICAS DE IMAGEN EN LA PATOLOGÍA MAMARIA	29
C. BIRADS® BREAST IMAGING REPORTING AND DATA SYSTEM: SISTEMA DE INFORMES Y REGISTRO DE DATOS DE IMAGEN DE LA MAMA.	36
C.1. VOCABULARIO BI-RADS EN MAMOGRÁFICO	37
C.2. VOCABULARIO BI-RADS EN ECOGRAFÍA	44
C.3. VOCABULARIO BI-RADS EN RM	47
D. BIOPSIA PERCUTÁNEA DE MAMA	48

D.1. DESCRIPCIÓN DEL MÉTODO	48
D.2. ELECCIÓN DEL MÉTODO POR IMÁGEN	48
D.3. INSTRUMENTOS PARA LA OBTENCIÓN DE TEJIDO	49
2.2.3. DEFINICIÓN DE TÉRMINOS BASICOS:	52
2.3. HIPOTESIS DE INVESTIGACIÓN	53
2.3.1. FORMULACIÓN DE LA HIPOTESIS	53
2.3.2. OPERACIONALIZACIÓN DE VARIABLES	53
2.4. MATERIAL Y MÉTODOS	54
2.4.1. OBJETO DE ESTUDIO	54
2.4.2. DISEÑO DE LA INVESTIGACIÓN	54
2.4.3. POBLACIÓN Y MUESTRA	55
2.4.3.1. TÉCNICAS DE MUESTREO	55
2.4.3.2. CRITERIOS DE INCLUSIÓN Y EXCLUSIÓN	56
2.4.4. MÉTODOS Y TÉCNICAS DE RECOLECCIÓN DE DATOS	56
2.4.5. TÉCNICAS PARA EL PROCESAMIENTO Y ANÁLISIS ESTADÍSTICO DE LOS DATOS.	56
2.5. ASPECTOS ÉTICOS	57
2.6. REFERENCIAS BIBLIOGRÁFICAS	58
2.7. ANEXO	60

1. GENERALIDADES

1.1. TÍTULO

“CORRELACIÓN IMAGENOLÓGICA Y ANATOMOPATOLÓGICA DE LESIONES EN IMAGEN DE MAMA CATEGORIZADAS COMO LEVE Y MODERADA SOSPECHA DE MALIGNIDAD EN PACIENTES ATENDIDAS EN EL DEPARTAMENTO DE DIAGNÓSTICO POR IMAGENES DEL HOSPITAL REGIONAL DOCENTE DE CAJAMARCA EN EL PERIODO AÑO 2016 AL 2018”.

1.2. NOMBRES Y APELLIDOS DEL AUTOR

Jonatán Noé Rengifo Flores.

Médico Residente del 3er. Año de la especialidad de Radiología.

Facultad de Medicina de la Universidad Nacional de Cajamarca.

Unidad de Segunda Especialización en Medicina Humana.

1.3. NOMBRES Y APELLIDOS DEL ASESOR

Dr. Cs. Segundo Bueno Ordoñez.

Medico Radiólogo del Hospital Regional Docente de Cajamarca.

Tutor de Radiología de la Segunda especialidad en medicina.

1.4. TIPO DE INVESTIGACIÓN

Descriptiva.

1.5. RÉGIMEN DE LA INVESTIGACIÓN

Libre

1.6. DEPARTAMENTO Y ÁREA ACADÉMICA A LOS QUE PERTENECE EL PROYECTO

Departamento de Diagnóstico por Imágenes del Hospital Regional Docente de Cajamarca.

1.7. INSTITUCIÓN Y LOCALIDAD DONDE SE DESARROLLARÁ EL PROYECTO

Departamento de Diagnóstico por imágenes, Archivo de Historias clínicas y Departamento de Anatomopatológica del Hospital Regional Docente de la Ciudad de Cajamarca – Perú.

1.8. DURACIÓN TOTAL DEL PROYECTO

Fecha de inicio: Febrero del 2019.

Fecha de término: Marzo del 2020.

1.9. ETAPAS (CRONOGRAMA)

- **Etapa I** : Preparación del proyecto – Febrero 2019
- **Etapa II** : Recolección de datos – Julio 2019
- **Etapa III** : Procesamiento de datos –Noviembre 2019
- **Etapa IV** : Análisis de datos- Enero 2020.
- **Etapa V** : Elaboración del informe – Marzo 2020.

1.10. RECURSOS DISPONIBLES

- **Recursos Humanos:**

El investigador (1).

Asesor técnico (1).

Asesor estadístico (1).

- **Recursos materiales:**

- Papel Bond (1000).

- Lapiceros (10).

- Lápices (10).

- Plumones (5).

- Correctores (2).

- Reglas (2).

- Fólderes (30).

- **Infraestructura**

Instalaciones del Hospital Regional Docente de Cajamarca – Departamento de Diagnóstico de Imágenes.

1.11. PRESUPUESTO

ETAPA	PRODUCTO	CANTIDAD	COSTO UNITARIO	COSTO TOTAL
Preparación del proyecto	Papel bond	1000	0.05	50.00
Recolección de datos.	Impresiones	300	0.30	90.00
	Materiales de escritorio	59	40.00	40.00
	Estadista	01	500.00	500.00

Procesamiento de datos	Impresiones	100	0.30	30.00
Análisis de datos	Papel bond	300	0.05	15.00
Elaboración del informe	Papel bond	100	0.05	5.00
	Impresiones	100	0.30	30.00
	Anillados	03	5.00	15.00
	Materiales de escritorio	59	51.00	51.00
TOTAL				826.00

1.12. FINANCIAMIENTO

Autofinanciado

II. PLAN DE INVESTIGACIÓN

2.1. EL PROBLEMA CIENTÍFICO Y LOS OBJETIVOS

2.1.1. DEFINICIÓN Y DELIMITACIÓN DEL PROBLEMA.

La mamografía es el método de imagen básico e imprescindible en el diagnóstico de la patología mamaria, el único reconocido como técnica de despistaje para el cáncer de mama, permitiendo su detección precoz, y el único que ha demostrado una reducción de las tasas de mortalidad. La ecografía de mama por otro lado un método diagnóstico también importante en la valoración de la patología mamaria y complementa a la mamografía, e incluso en algunos casos nos aporta más datos ya que permite valorar la naturaleza sólida o quística de las lesiones y además puede detectar lesiones que la mamografía no es capaz, sobre todo en mamas densas (Mendelson & Böhm Vélez, 2013).

El Colegio Americano de Radiología (ACR) desarrolló el Breast Imaging Reporting and Data System (BI-RADS), un método para clasificar los hallazgos imagenológicos en mamográficos, ecografía y resonancia. Se considera el idioma universal en el diagnóstico de la patología mamaria. Sus objetivos son: estandarizar la terminología y la sistemática del informe mamográfico, categorizar las lesiones estableciendo el grado de sospecha y asignar la actitud a tomar en cada caso (Dupon & Page, 2005).

Existen varios modos de obtener muestras de tejido para el análisis histológico de la mama. El más importante es la biopsia por punción con aguja gruesa (BAG) y la biopsia quirúrgica. En la biopsia por BAG se utiliza una aguja más grande de tipo tru-cut. Se usa anestesia local y se extraen pequeñas muestras cilíndricas de tejido. Los falsos negativos son menores que con la PAAF y permite diferenciar el carcinoma intraductal del infiltrante en la mayoría de los casos. Esta técnica se ha ido consolidando como la de elección en el diagnóstico histológico de lesiones mamarias palpables y no palpables por su elevada rentabilidad diagnóstica, seguridad y bajo coste, y está indicada en cualquier lesión palpable o no palpable con sospecha intermedia o alta de cáncer, categorías 4 y 5 de BI-RADS (Ma & Boyd, 1992).

2.1.2. FORMULACIÓN DEL PROBLEMA

¿EXISTE CORRELACIÓN IMAGENOLÓGICA Y ANATOMOPATOLÓGICA DE LESIONES EN IMAGEN DE MAMA CATEGORIZADAS COMO LEVE Y MODERADA SOSPECHA DE MALIGNIDAD EN PACIENTES ATENDIDAS EN EL DEPARTAMENTO DE DIAGNÓSTICO POR IMAGENES DEL HOSPITAL REGIONAL DOCENTE DE CAJAMARCA EN EL PERIODO AÑO 2016 AL 2018?.

2.1.3. JUSTIFICACIÓN

Actualmente el cáncer de mama es la principal causa de discapacidad en países en vías de desarrollo. Análisis recientes de las tendencias de morbilidad y mortalidad ilustran la carga de la enfermedad en países en vías de desarrollo (Porter, 2008). Respecto a la supervivencia de estas pacientes, las tasas de supervivencia del cáncer mamario varían mucho en todo el mundo; desde el 80% o más en América del Norte, Suecia y Japón, pasando por un 60% aproximadamente en los países de ingresos medios, hasta cifras inferiores al 40% en los países de ingresos bajos (Peralte, Marzo 2007). Las bajas tasas de supervivencia observadas en los países poco desarrollados pueden explicarse principalmente por la falta de programas de detección precoz; que hacen que un alto porcentaje de las mujeres acudan al médico

con la enfermedad en estadios avanzados, donde el tratamiento puede ser incluso solo paliativo. Por todo lo anterior, es inaceptable que sean tan pocos los países que cuentan con registro nacional de cáncer con los estándares que establece la Agencia Internacional de Investigación sobre el Cáncer (IARC), que permita a los países diseñar mejores políticas de prevención y control del cáncer mamario.

Las cifras demuestran que la tendencia del cáncer de mama va en aumento en toda la región y que sin un mejor sistema de información no habrá condiciones para evaluar el impacto de la detección oportuna y el tratamiento adecuado (Lozano Ascencio, Gómez Dantés, & Lewis, 2009).

Ya que el manejo de las lesiones de mama en la categoría BIRADS 4 tienen un rango de probable malignidad muy amplio (3-94%) y que es precisamente este tipo de lesiones las que mayor controversia generan por la divergencia en el manejo una vez establecido el diagnóstico, considero que es de especial interés determinar la frecuencia de patología mamaria benigna y maligna de esta categorización; y establecer un análisis de la concordancia y discordancia entre imágenes categorizadas BIRADS 4 y el resultado definitivo por histopatología; como base para el manejo terapéutico.

La categoría BIRADS 4 comprende un amplio espectro de lesiones en las que está indicada la caracterización histológica. Desde la primera edición del sistema BI-RADS®, numerosas series han demostrado un importante solapamiento de las lesiones asignadas a cada categoría, con mayor variabilidad en las intermedias (BIRADS 3-4) respecto a las extremas (BIRADS 2 y 5). La definición de las características específicas de las lesiones BIRADS 3 propuestas por Sickles y Varas et al (Sickles, D'Orsi, & Bassett, 2013). ha constituido un paso importante en el establecimiento de criterios objetivos de sospecha, pero su aplicación no es estricta y sigue existiendo confusión en la práctica clínica. La consecuencia fue el planteamiento de la necesidad de una subdivisión de las categorías intermedias, con objeto de reducir el amplio rango de sospecha. Méndez et al (Morris & Comstock, 2013). Propusieron subdividir la categoría BI-

RADS 3 en 3A-3B. En la 3A la recomendación sería el seguimiento a corto plazo (nódulos con VPP menor de 3%), y en la 3B, biopsia (microcalcificaciones con un VPP habitualmente superior al 3% según estos autores).

La respuesta a esta demanda por parte del ACR fue la subdivisión de la categoría BIRADS 4 en 4A/B/C en la 4ta edición del sistema, especificando un rango de VPP entre el 3 y el 94%, y un VPP para cada subcategoría. Al igual que en ediciones anteriores, el sistema recomienda el estudio histológico inicial y da un mayor peso a las subcategorías en la decisión de actuación en función de la correlación radio-patológica.

Es posible que la falta de concordancia demostrada en la literatura médica refleje la mayor dificultad en el reconocimiento de estos descriptores y en la correcta asignación del grado de sospecha.

Conceptualmente, el sistema BIRADS basa la asignación de categorías en criterios morfológicos y hasta el momento no ha planteado la posibilidad de incluir criterios no radiológicos. Sin embargo, numerosas series han estudiado la posible influencia de factores no radiológicos, como la presencia de clínica, cambios en la evolución o antecedentes de riesgo. La presencia de sintomatología (fundamentalmente lesión palpable) no se ha demostrado que influya en la probabilidad de carcinoma en lesiones BIRADS 3 (Lieberman , 1998), aunque sí parece influir dentro de la categoría BIRADS 4. De acuerdo con los resultados de Kim et al. (Parker & Lovin , 1990), sobre una serie de 519 lesiones clasificadas como BI-RADS 4, el VPP en las palpables fue del 54%, respecto al 16,8% en las no palpables, lo que justificaría la asignación de una subcategoría distinta en función de la presencia de sintomatología.

La diferencia entre las series puede estar en relación con la heterogeneidad en la aplicación de criterios probablemente benignos, aunque la mayoría resalta la importancia de valorar los cambios evolutivos para la estimación del riesgo. La edad, el estado menopáusico y los antecedentes familiares también se ha demostrado que influyen de forma significativa en la

probabilidad de carcinoma y en la estimación de riesgo por parte del radiólogo (Liebermann & Dershaw, 2007).

Las tablas de contingencia son herramientas útiles para la asignación de categorías, ya que permiten calcular prospectivamente el VPP de descriptores individuales o en combinación, según los resultados de series amplias de casos confirmados. Desde las series publicadas por Liberman y Orel (Liberman & Abramson, 2000), numerosos estudios han abordado el análisis de la probabilidad de carcinoma aplicando tablas de contingencia, con resultados similares en cuanto a la identificación de características con mayores VPP o VPN (Orel & Kay, 2000).

Con independencia de las ventajas que aportan las tablas de contingencia, probablemente su mayor utilidad esté en el contexto del diseño de modelos matemáticos de predicción de riesgo. La mayoría de los modelos se apoyan en datos puramente radiológicos; sin embargo, la incorporación de factores clínicos, epidemiológicos o de opinión del radiólogo, están demostrando una mejor correlación con el grado de sospecha (Sickles, D'Orsi, & Bassett, 2013), por lo que la tendencia es al diseño de modelos mixtos.

Al validar los resultados de la correlación imagenológica e histopatológica en nuestra población, se busca proporcionar información acerca de la especificidad de los métodos usados para diagnóstico de patología mamaria, con el objeto de determinar si hay subdiagnóstico de patología maligna en el caso de discordancia entre los métodos; aportando con elementos que sirvan para el mejoramiento de los instrumentos de evaluación.

Lo que tendrá impacto tanto económico, al reducir el número de procedimientos invasivos que se realizan, como la posibilidad de obtener diagnósticos certeros que direccionen las decisiones terapéuticas.

El aporte al Hospital Regional Docente de Cajamarca es proveer los datos estadísticos en nuestra población, evidenciar el retardo en el diagnóstico; y el subdiagnóstico de cáncer de mama en lesiones no palpables (microcalcificaciones) para presionar con la mejor implementación de

equipos diagnósticos como la tomosíntesis, biopsia estereotáxica o con arpón.

2.1.4. OBJETIVOS DE LA INVESTIGACIÓN

2.1.4.1. OBJETIVOS GENERALES

- Establecer si existe correlación diagnóstica entre las imágenes categorizadas como leve y moderada sospecha de malignidad (BIRADS 4) de lesiones de mama con resultados de anatomía patológica, en pacientes atendidas en el departamento de diagnóstico por imágenes del Hospital Regional Docente de Cajamarca en el periodo año 2016 al 2018.

2.1.4.2. OBJETIVOS ESPECÍFICOS

- Analizar el Valor Predictivo Positivo y Valor Predictivo Negativo de las subcategorías del BIRADS 4A, 4B, 4C; comparado con los resultados de histopatología.
- Validar los resultados del estudio analítico de concordancia radio-patológica en el Hospital Regional Docente Cajamarca, para obtener información del tamizaje de cáncer en nuestra población.
- Determinar la especificidad de los exámenes diagnósticos, así como proveer elementos para el mejoramiento de los instrumentos de diagnóstico.
- Determinar la frecuencia de patología mamaria benigna y maligna en lesiones de mama visibles en imágenes categorizadas como leve y moderada sospecha de malignidad (BIRADS 4) y relacionarlas con las subcategorización.

2.2. MARCO TEORICO

2.2.1. ANTECEDENTES

El cáncer de mama representa la segunda neoplasia más frecuente en nuestro país, afecta a la mujer adulta y es una causa importante de carga de enfermedad. En los últimos años se implementaron políticas de prevención y control de cáncer que contribuyeron a mejorar la atención de las neoplasias desde el aspecto financiero; sin embargo, el tratamiento de los casos confirmados no se ha descentralizado (Palacios Cabrejos & Ortega Vera, 2017).

En lo concerniente a cáncer de mama a pesar de haber incrementado el equipamiento de mamógrafos a nivel nacional, la cobertura y calidad de tamizaje en mujeres de 50 a 64 años es baja y por lo tanto los casos de cáncer de mama se diagnostican en etapas avanzadas con pobre sobrevida, esto genera un mayor impacto económico en los pacientes y familiares que deben trasladarse a la capital, abandonar su actividad laboral y a la larga desertar el tratamiento. Desde el punto de vista de salud pública se requiere abordar el problema de manera multidimensional con estrategias que contribuyan a reducir el estigma social, mejora de la comunicación social que empodere a las mujeres en su autocuidado para difundir los beneficios del tamizaje y detección temprana del cáncer de mama (Zonderland HM & Pope TL , 2004).

Uno de los retos más importantes será mejorar la disponibilidad de tamizaje por mamografía en la atención primaria, organizando el sistema para desburocratizar el proceso de atención y optimizar el uso de los equipos con horarios extendidos, dotación de equipos en regiones con brecha priorizando el primer nivel de atención.

La calidad del tamizaje mejora con sistemas organizados de lectura centralizada a través de telemedicina y los casos positivos requieren acciones para el diagnóstico oportuno descentralizado a través de profesionales de salud entrenados. Esta estrategia sumada a una organización de servicios oncológicos para el diagnóstico, tratamiento y cuidado paliativo contribuirá reducir la morbi mortalidad por esta enfermedad a nivel nacional (Palacios Cabrejos & Ortega Vera, 2017).

La mitad de las muertes se producen antes de los 70 años. Desde la mitad del siglo pasado, su incidencia ha ido aumentando, pero la mortalidad se ha mantenido estable gracias a la mejora del conocimiento de los factores de

riesgo, el diagnóstico precoz y los avances en el tratamiento (Curado & Edwards, 2007). La dificultad para reducir su incidencia a través de la prevención primaria, hace que los esfuerzos se centren en reducir la mortalidad a través del diagnóstico precoz, momento en que los tratamientos son más eficaces.

La incidencia de lesiones pre invasivas y cánceres in situ han aumentado en los últimos años a la vez que el carcinoma invasor ha disminuido. Esta evolución estadística se justifica por la generalización del screening mamográfico (Brown & Goldie, 2006).

La incidencia anual estimada de cáncer de mama en el Perú es de 28 casos por 100,000 habitantes, la tasa de mortalidad anual es de 8.5 casos por 100, 000 habitantes (IARC, 2015). La tasa de mortalidad anual es de 9.2 casos por 100,000 habitantes (MINSa –CDC, 2014). Las mayores tasas de mortalidad por cáncer de mama para el año 2012 se registraron en las regiones de Tumbes, Piura, Lima, Lambayeque, La Libertad y Callao. Todas estas regiones se ubicaron por encima de la media nacional y constituyen las áreas de mayor riesgo que deben ser analizadas en el contexto regional para la implementación de políticas, fundamentalmente de tamizaje y detección temprana; Esta bien fundamentado que la detección temprana del cáncer de mama tiene impacto en la mejora de la supervivencia y las tasas de curación. (Warner, 2011).

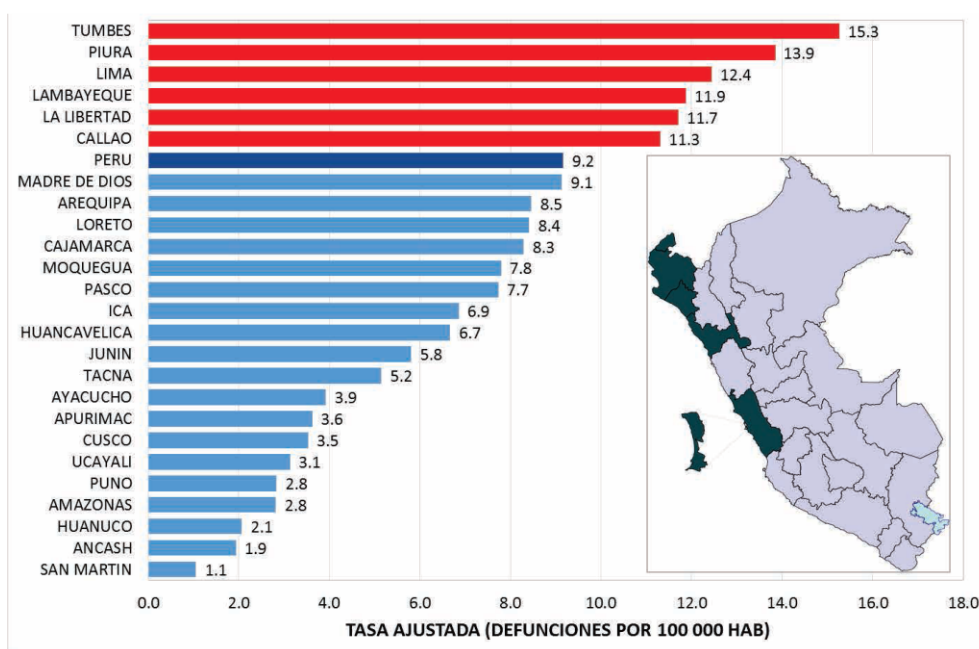


Gráfico N° 01: Tasa de mortalidad ajustada por cáncer de mama

Fuente: OGTI, MINSa. Cálculo realizado por el Centro Nacional de Epidemiología, Prevención y Control de Enfermedades - 2013.

Para el período 2006-2011, la Vigilancia Epidemiológica de Cáncer notificó un total de 11,340 casos de cáncer de mama a nivel nacional lo que representó el 10.3% de los cánceres notificados, con una tendencia a incrementarse, en el año 2006 se notificaron 1,797 casos y en el año 2011 fueron 2,024 casos. (MINSa, 2013.).

En este período de tiempo el cáncer de mama fue el tercer más frecuente de los cánceres notificados (superado solo por cérvix y estómago) presentándose con mayor frecuencia en mujeres entre los 40 y 69 años de edad: 30.1% en mujeres de 40 a 49 años y 44.5% de 50 a 69 años. (MINSa, 2013.)

En cuanto a egresos hospitalarios el cáncer de mama fue la segunda causa de hospitalización por cáncer, superado solo por neoplasias hematológicas. La tendencia ha sido ascendente, pasaron de 1,384 en el año 2006 a 2,012 en el año 2011, lo que representa un incremento del 45.4% lo que podría indicar un incremento en el acceso de los pacientes con cáncer de mama a los servicios de salud; pero no necesariamente una atención oportuna (MINSa, 2013). Las estadísticas del Fondo Intangible Solidario de Salud (FISSAL) para el pago prospectivo nominado muestra que en el año 2012 el 46.6% de casos se encontraban en estadios avanzados (III y IV) y para el año 2015 se elevó a 53.7%.

Se estima que cada año se pierden 420,024 años de vida saludable (AVISA) por cáncer, de ellos 27,929 AVISA son por cáncer de mama y principalmente por su componente de muerte prematura (Valdez & Miranda, 2014).

2.2.2. BASES TEÓRICAS

La clasificación BIRADS (Breast Imaging Reporting and Data System), realizada y actualizada por el American College of Radiology, nace de la necesidad de normalizar la nomenclatura utilizada en el estudio de la mama, unificar criterios tanto en el diagnóstico, como en el seguimiento de las lesiones. Es una publicación universalmente aceptada, que facilita el entendimiento entre todos los profesionales implicados en el diagnóstico, tratamiento y seguimiento de la patología mamaria.

Clasifica las lesiones mamarias de acuerdo a sus características morfológicas e imagenológicas y las categoriza según la probabilidad de corresponder a cáncer mamario, estableciéndose 5 categorías:

BIRADS 1, es equivalente a una mamografía normal, sin ningún hallazgo.

BIRADS 2, indica un hallazgo con características típicas de benignidad. Ninguna de estas dos categorías implica un seguimiento diferente al habitual según la edad de la paciente.

BIRADS 3, se aplica a las lesiones con alta probabilidad de benignidad, por lo que resulta más apropiado el seguimiento para demostrar la estabilidad de la lesión, que la realización de pruebas invasivas.

BIRADS 4, se incluyen las lesiones con una probabilidad de malignidad entre el 3 y 94%, por lo que se prefiere realizar procedimientos intervencionistas para asegurar el diagnóstico. Es preferible utilizar la ecografía como guía para la punción o biopsia por la ausencia de radiaciones ionizantes, y se utilizará la biopsia por estereotaxia, si la lesión no se visualiza mediante ecografía, el ejemplo clásico serían las microcalcificaciones sospechosas, que habitualmente no son palpables ni se identifican en la ecografía.

El resultado de la biopsia debe correlacionarse con la clínica y con los hallazgos radiológicos y en función de si existe o no correlación se debe plantear la repetición de las pruebas diagnósticas.

BIRADS 5, se incluyen las lesiones con una probabilidad muy alta de malignidad, por lo que se puede plantear incluso una intervención quirúrgica sin necesidad de realizar una biopsia previa.

La subdivisión de la categoría BIRADS 4 se introdujo en la 4ta edición del Breast Imaging Reporting and Data System del Colegio Americano de Radiología (ACR), como respuesta a la necesidad de estratificación del riesgo en un amplio rango de lesiones comprendidas entre las categorías 3 y 5, con valores predictivos positivos (VPP) entre el 3 y el 94% y se mantiene hasta la 5ta edición actual (Torres Tabanera & Cárdenas Rebollo, 2012).

La categoría BIRADS 4 se reserva para hallazgos sin la clásica apariencia de malignidad, pero que tienen un amplio rango de probabilidad de carcinoma superior a la categoría BIRADS 3.

La subcategoría BIRADS 4A se aplica a hallazgos que requieren biopsia pero con baja sospecha de malignidad (VPP 2-10%); ejemplos de lesiones asignadas a esta categoría son masas sólidas parcialmente circunscritas con

características ecográficas sugestivas de fibroadenoma, quiste palpable solitario complicado o absceso. Si la biopsia es negativa se deberá realizar un seguimiento a los 6 meses.

La subcategoría BIRADS 4B incluye lesiones con una sospecha intermedia de malignidad (VPP 11-50%), en las que es importante establecer cuidadosamente una estrecha correlación radio-patológica; la recomendación luego de un resultado histopatológico benigno depende de la concordancia. Ejemplos de lesiones asignadas a esta categoría incluyen un grupo de calcificaciones amorfas, calcificaciones pleomórficas finas, o masas solidas con margen indefinido.

La subcategoría BIRADS 4C incluye hallazgos de sospecha moderada pero no clásica de malignidad (VPP 51-94%). Ejemplos de lesiones asignadas a esta subcategoría son masas sólidas irregulares de margen indefinido y calcificaciones finas lineares.

Aunque la recomendación en todas ellas es la caracterización histológica, la subcategorización permite orientar a radiólogos, clínicos y patólogos en la interpretación de los resultados y la toma de decisiones en función de la congruencia radio-patológica tras la punción. Sin embargo, y aunque la nueva subclasificación ha sido bien aceptada por la comunidad radiológica, no está exenta de las limitaciones e incertidumbres planteadas al conjunto del sistema desde su introducción (Knaul FM, Nigenda G, & Lozano R, 2009).

La primera es la variabilidad, inherente a cualquier sistema de descripción basado en la percepción. La segunda es la falta de correlación de las subcategorías con los descriptores mamográficos y ecográficos. El ACR recomienda la asignación de la categoría BIRADS 4 por exclusión (Valor Predictivo Positivo (VPP) mayor que la categoría BIRADS 3, pero menor que la BIRADS 5) y deja abierta la consideración de cada subcategoría a la experiencia individual de cada centro (Torres Tabanera & Cárdenas Rebollo, 2012). Aunque algunas series han abordado el análisis específico del VPP por tipo de lesión y descriptores en la mamografía y la ecografía (Poveda, 2009), todavía no se ha podido establecer una correlación objetiva de los factores que determinan la probabilidad de carcinoma, por lo que la asignación de las subcategorías sigue siendo subjetiva, dependiente de la experiencia del radiólogo y probablemente influida por factores no radiológicos. Por otra parte, la realización de estudios de validación, apoyados o no en modelos

matemáticos (Baker & Kornguth , 2005), precisa de series muy amplias de lesiones con confirmación histológica y, en cualquier caso, la variabilidad supone una limitación en el análisis de los resultados (Burnside & Rubin , 2004).

A. PATOLOGÍA DE LOS TRASTORNOS BENIGNOS DE MAMA

Los trastornos benignos de mama se dividen en tres grandes categorías:

- Trastornos no proliferativos,
- Trastornos proliferativos sin atipia, e
- Hiperplasias atípicas.

Extensos estudios han demostrado el valor pragmático de estas categorías respecto a su correlación con riesgo futuro de cáncer: enfermedades no proliferativas con un aumento de riesgo no sustancial; trastornos proliferativos con aumento de riesgo futuro leve a moderado (RR 1.3–1.9); e hiperplasia atípica que representa un aumento de riesgo sustancial (RR 4.1–4.3).

Las lesiones benignas de mama pueden presentarse clínicamente como masas, secreción del pezón, o anormalidades mamográficas (Guray M & Sahin, 2006).

A.1. TRASTORNOS NO PROLIFERATIVOS DE MAMA

METAPLASIA APÓCRINA

Es una alteración celular que se caracteriza por presentar células apocrinas de gran tamaño e intensa eosinofilia del citoplasma. Con frecuencia, su citoplasma atípico presenta una protrusión redondeada (hocico apical). Asimismo, un citoplasma presenta un típico aspecto granuloso muy intenso. Los núcleos de las células epiteliales son grandes y con nucléolos prominentes (Guray M & Sahin, 2006).

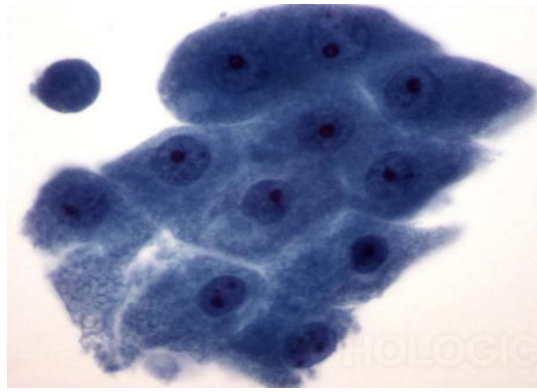


Figura 1.- PAAF de mama, metaplasia apócrina. Las células apocrinas exhiben abundante citoplasma granular y núcleos redondos con nucléolos prominentes. Su contorno citoplasmático suele estar claramente definido.

QUISTE MAMARIO

Los quistes mamarios se originan de la unidad terminal ductolobulillar, y contienen dos capas de células: las células epiteliales intraluminales y la capa mioepitelial externa. Los quistes mamarios pueden variar en tamaño: desde microscópicos, hasta clínicamente palpables de hasta varios centímetros (quistes macroscópicos). Los quistes mamarios simples (sin septos internos ni engrosamiento mural) casi siempre son benignos y sólo requieren aspiración.

Tumor benigno de contenido líquido de causa desconocida. Es una afección propia de mujeres en la perimenopausia (40-50 años), aunque puede aparecer a cualquier edad. Según Dupon y Page (Dupon & Page, 2005) clasifican en:

QUISTE SIMPLE

Dilatación de los conductos galactóforos secundarios y terciarios, ocupados por un líquido de color variable. El estudio citológico evidencia si se trata de: Un quiste simple (líquido inflamatorio o aséptico); un absceso (líquido purulento); o un hematoma (líquido hemorrágico). Se puede presentar de manera única o múltiple, uni o bilateral y de tamaños variables. Clínicamente se caracteriza por ser nódulos que la paciente descubre cuando superan el centímetro y desaparecen en la punción evacuadora, aunque recidivan en un 30%. Se palpan como nódulos redondeados u

ovales, de consistencia blanda y móvil. Al presionarlos se nota tensión o fluctuación. La ecografía es importante para informar sobre dónde dirigir la punción. La aspiración es obligada para el estudio citológico del líquido y además consigue la curación en el 90% de los quistes. Si el quiste se encuentra cavitado, es precisa la extirpación quirúrgica (Torres Ardanuy, 2001).

GALACTOCELE MAMARIO

Quiste único que contiene leche líquida o densa, producida por la dilatación de un conducto galactóforo en el que ha quedado secreción láctea. Está asociado a lactancia previa y suele desarrollarse cuando esta fue interrumpida de forma brusca. Clínicamente se palpa como una tumoración esférica y fluctuante, no adherida, bien circunscrita, de consistencia variable y que al exprimir puede ocasionar salida de leche por el pezón (Xin Wen & Wen Cheng, 2013).

QUISTE HABITADO

Quistes ocupados por una proliferación que a su vez puede estar adherida a su pared. Clínicamente se presenta como nódulos bien delimitados que se diagnostican por ecografía al presentarse como imágenes bien circunscritas.

El tratamiento en los quistes simples y Galactocele consiste en la punción y evacuación del líquido, así como el estudio citológico del líquido aspirado. En el caso de los quistes habitados por proliferación el tratamiento es quirúrgico (Guray M & Sahin, 2006).

ECTASIA DUCTAL

La ectasia ductal mamaria, es considerada como la evolución final de una mastitis periductal. Se presenta en mujeres peri-menopáusicas y menopáusicas, más frecuentemente en fumadoras. Se caracteriza por una dilatación de los ductos sub-areolares principales que clínicamente se representa como una nodulación palpable de 1-2 cm asociada o no a una secreción espontánea por el pezón, si se infecta puede generar un absceso y fistulizar a piel. La resección del ducto afectado de forma completa, es en la práctica diaria la mejor solución posible.

Microscópicamente, los ductos dilatados contienen macrófagos mezclados con material lipídico. La inflamación periductal es condición indispensable; la infiltración de linfocitos, células plasmáticas, e histiocitos ocurren en el tejido periductal. El material al interior de los ductos a menudo calcifica (Guray M & Sahin, 2006).

A.2. LESIONES PROLIFERATIVAS SIN ATIPIA

FIBROADENOMA

Los fibroadenomas son la causa más común de masas mamarias en adolescentes y mujeres jóvenes. También pueden estar presentes en mujeres mayores, constituyendo 12% de todas las masas en mujeres menopáusicas. Estos tumores surgen del epitelio y estroma de la unidad terminal ductolobulillar. Las características palpables típicas de un fibroadenoma son las de una masa móvil pequeña (1–2 cm), firme, y bien circunscrita.

Etiología: Se trata de una lesión estrógeno-dependiente, por lo que sufre cambios en relación al embarazo, lactancia, toma de anticonceptivos orales e incluso con la terapia hormonal sustitutiva. Presenta receptores celulares para los estrógenos y sobre todo para la progesterona, por lo que sufre variaciones en relación al ciclo menstrual (Guray M & Sahin, 2006).

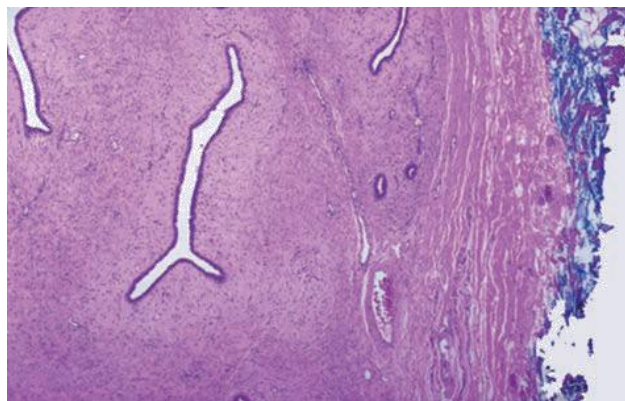

Figura 2.- Fibroadenoma. Aspecto característico microscópico de un fibroadenoma. Obsérvese la formación de ductos completos en medio de un tejido fibroso celular, bien diferenciados. En la parte derecha de la imagen aparecen restos de tejido mamario normal, desplazados por la pseudocápsula reactiva.

Incidencia: 7-12% de las consultas por alteraciones mamarias, siendo el tercer tumor más frecuente después del cáncer y del quiste mamario. Aparecen durante la adolescencia, siendo muy frecuentes en las mujeres entre 20-30 años, aunque pueden observarse a cualquier edad (Guray M & Sahin, 2006).

Clínica: Son pseudocapsulados, bien delimitados del tejido mamario adyacente, móviles, normalmente son esféricos u ovoideos, pero pueden ser multilobulados. Aproximadamente, 10-20% son múltiples y bilaterales. No suelen alcanzar un tamaño superior a los 2-3 cm y en su evolución suelen mantenerse estables en más del 50% de las mujeres. Después de la menopausia suelen involucionar y calcificarse de forma característica dando la imagen de “palomitas de maíz” en la mamografía.

En la ecografía aparece como un nódulo sólido, regular, de bordes bien definidos, ovoide o polilobulado (“más ancho que alto”), homogéneo e hipocóico (Torres Ardanuy, 2001).

Variedades de fibroadenomas:

Fibroadenoma Juvenil

Suelen aparecer en mujeres jóvenes y adolescentes, crecen muy rápidamente, alcanzando un tamaño considerable. Microscópicamente presentan una hiperplasia glandular florida con una mayor celularidad del estroma (Guray M & Sahin, 2006).

Fibroadenoma Gigante

Cuando el tumor alcanza un tamaño mayor a los 5 cm o un peso superior a 500 gramos. No suelen alcanzar más de 10 cm. Es un subtipo infrecuente de fibroadenoma juvenil representando el 0.5-2% de todos los fibroadenomas, aparece típicamente entre los 10-18 años y es la principal causa de macromastia unilateral y asimetría mamaria en adolescentes. En ocasiones el diagnóstico diferencial con el tumor phyllodes es difícil.

Fibroadenoma Complejo

Presenta quistes de más de 3mm de diámetro, adenosis esclerosante, calcificaciones epiteliales o cambios papilares apocrinos. Representan al menos el 2% de los fibroadenomas, y según algunos autores pueden estar asociados a un mayor riesgo de cáncer de mama.

La aparición de carcinoma en el seno de un fibroadenoma es una entidad poco frecuente, con una incidencia de 0.1-0.3% (Torres Ardanuy, 2001).

LESIONES PAPILARES DUCTALES (PAPILOMAS)

Los papilomas son proliferaciones exofíticas de las células epiteliales de los conductos galactóforos sobre un eje fibrovascular. Las lesiones papilares son más comunes entre mujeres de 30-50 años. Cuando se encuentran cerca del pezón, suelen presentar secreción mamaria anormal. Sin embargo, estas lesiones también pueden ser detectadas accidentalmente en estudios de imagen o en la biopsia realizada por otra indicación.

Como regla general, hay que tener en cuenta que ante una telorrea serohemática o sanguinolenta en mujeres premenopáusicas, el papiloma intraductal, y en mujeres postmenopáusicas el cáncer de mama, serán la primera causa (Torres Ardanuy, 2001).

VARIETADES DE LESIONES PAPILARES DUCTALES:

Papiloma intraductal solitario

Representan el 1.5% de la patología mamaria. Se trata de una formación papilar pediculada que crece en el interior de un conducto galactóforo principal. Inicialmente se manifiesta como una telorragia uniorificial. Posteriormente en su crecimiento puede producir una obstrucción del conducto con ectasia y dilatación del mismo, y fibrosis a su alrededor, originando una tumoración palpable de 2-3 cm. Se han descrito casos inusuales de células atípicas o de carcinoma ductal in situ dentro de papilomas solitarios, pero por lo general estos no se relacionan con cáncer.

En un metaanálisis de 34 estudios publicado en 2013 por Wen y Cheng, incluyeron a 2.236 lesiones papilares benignas, observando en un 15.7% de ellas la presencia de células malignas en el análisis histopatológico tras la resección quirúrgica. Lo que demuestra que, aunque existe cierto debate en la literatura, el tratamiento recomendable es la escisión quirúrgica. Se debe marcar el conducto galactóforo afectado canalizándolo intraoperatoriamente, para extirpar el conducto principal junto a la fibrosis circundante.

Una vez que el diagnóstico de papiloma solitario se confirma mediante biopsia por escisión, no se requiere tratamiento adicional. A menos que haya asociado atipia, no hay mayor riesgo de cáncer de mama subsecuente (Xin Wen & Wen Cheng, 2013).

Papiloma Intraquístico

La presencia de una formación papiloidea dentro de un quiste mamario, se denomina quiste habitado.

La realización de una biopsia percutánea está contraindicada, pues no se puede asegurar la histología de benignidad de la lesión. Se debe realizar una biopsia excisional de toda la lesión tumoral para verificar el estudio histológico del papiloma intraquístico, realizando un diagnóstico diferencial con el infrecuente carcinoma adenoide quístico.

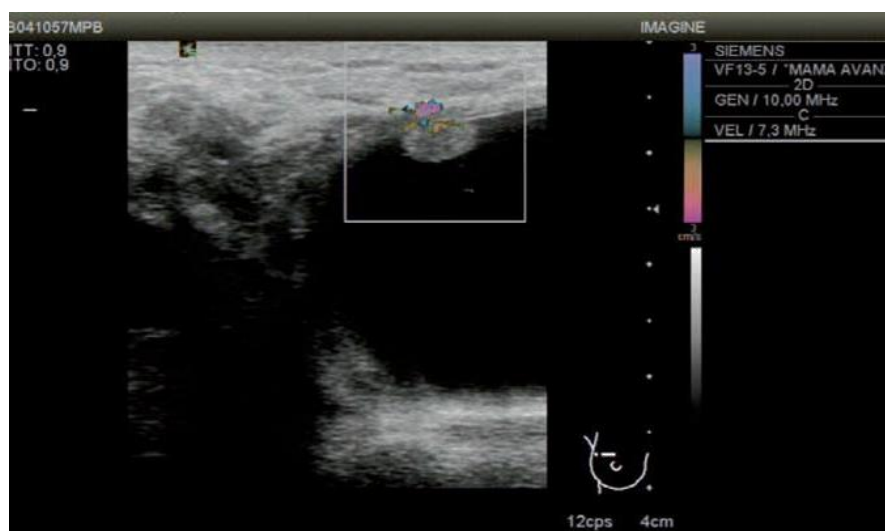


Figura 3.- Ecografía de un quiste habitado. Obsérvese la vascularización pediculada del papiloma intraquístico.

Papilomatosis múltiple

Se caracteriza por la aparición de múltiples formaciones de diferente tamaño, en los conductos galactóforos periféricos, con una extensión variable.

Comparado con las mujeres que tienen papilomas solitarios, estas mujeres son más jóvenes, pueden tener un compromiso mamario bilateral, y tienen un riesgo aumentado de desarrollar cáncer de mama. En un 4-15% aproximadamente, la papilomatosis múltiple y el carcinoma mamario coexisten (Torres Ardanuy, 2001).

Afecta a mujeres premenopáusicas con una edad media de 40 años. Con relativa frecuencia aparece en el contexto de una enfermedad fibroquística, puede presentarse de forma bilateral. Es considerada una lesión pre-maligna, asociándose en al menos en un 20 % de los casos al desarrollo de cáncer de mama infiltrante con histología papilar apocrina, carcinoma con relativo buen pronóstico por su lenta evolución.

Se sospecha por una telorrea sero-hemática abundante asociada a una zona indurada mal delimitada, de unos 5 cm de extensión, que se corresponde con imágenes mamográficas de distorsión. El diagnóstico inicial se confirma con galactografía, presentando una imagen característica de numerosos defectos de repleción en todo el árbol galactóforo afectado.

Se debe realizar una resección amplia con márgenes de tejido sano tras localizar e identificar todos los conductos galactofóricos afectados. Es una lesión recidivante si no se extirpa en su totalidad. Debido a la dificultad de delimitar preoperatoriamente la zona afectada, se está introduciendo una nueva técnica combinada, galactografía-RMN, para intentar mejorar la sensibilidad y especificidad, en delimitar los conductos afectos y concretar las posibles causas.

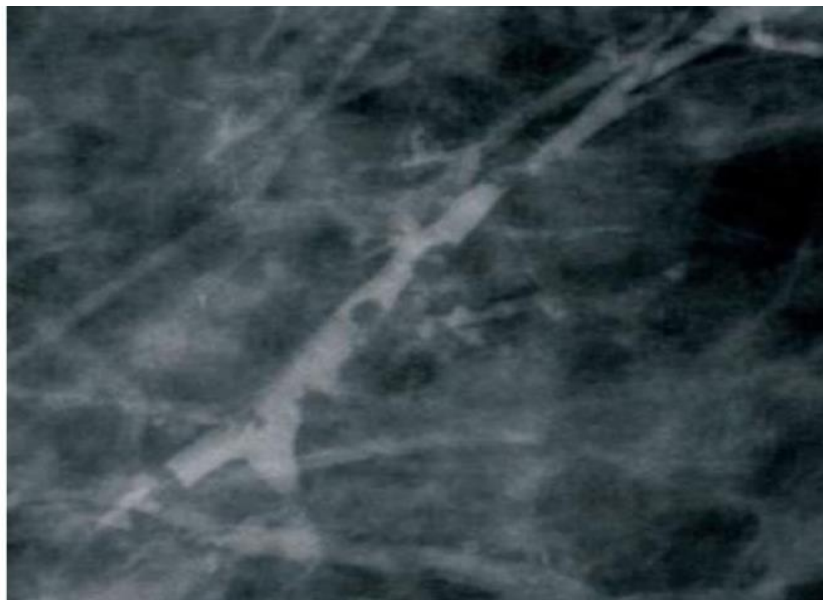


Figura 4.- Imagen detallada de una galactografía característica de papilomatosis múltiple. Se observa la presencia de varios defectos de repleción dentro del conducto galactofórico de localización periférica.

ADENOSIS

Se denomina adenosis a un espectro de cambios en el interior de los lóbulos, comenzando desde la hiperplasia, con aumento del número y tamaño de los componentes glandulares, a la subsecuente fibrosis y calcificaciones.

ADENOMA

Tumor de estirpe epitelial caracterizado por túbulos con disposición y morfología regular, con muy escaso estroma. Su frecuencia es muy baja y suele presentarse en mujeres jóvenes. Según su morfología puede clasificarse en varios subtipos:

Adenoma tubular

Es el adenoma puro, clínicamente aparece como un nódulo bien definido sin alteraciones secundarias de la piel o el pezón.

Adenoma ductal

Variante del anterior de aparición más tardía (50 años). Es un tumor circunscrito e indurado que histológicamente se caracteriza por células ductales rodeadas por fibrosis densa o por proliferación celular de tipo mioepitelial.

Adenoma de lactancia

Es la masa mamaria palpable más común en mujeres jóvenes embarazadas. Sólo se presenta durante el embarazo o lactancia. Son masas bien circunscritas que normalmente miden de 2 a 4 cm. Histológicamente aparece como una masa lobulada de amplios acinos rodeada por una membrana basal y estroma edematoso.

Aproximadamente el 5% de los casos se complica con hemorragia e infarto debido a la insuficiencia vascular relativa de la mama en ese período. Pasado el embarazo y la lactancia, estos tumores suelen involucionar. Si la masa persiste o aumenta de tamaño, se debe considerar la escisión quirúrgica (Xin Wen & Wen Cheng, 2013).

HIPERPLASIA DUCTAL LEVE (USUAL)

Se denomina hiperplasia al incremento del número de células epiteliales con respecto a la membrana basal. En Norte América se sigue utilizando el término papilomatosis para indicar la hiperplasia común o usual que significa un incremento del número de células en la membrana basal. Basada en la arquitectura; la hiperplasia ductal se gradúa en leve y moderada.

La hiperplasia ductal leve se caracteriza por la presencia de 3 o más células sobre la membrana basal en una unidad lobular o ductal. Las alteraciones arquitecturales más comunes de la hiperplasia ductal son:

- Formaciones papilares
- Patrón cribiforme
- Llenado sólido de las luces ductales

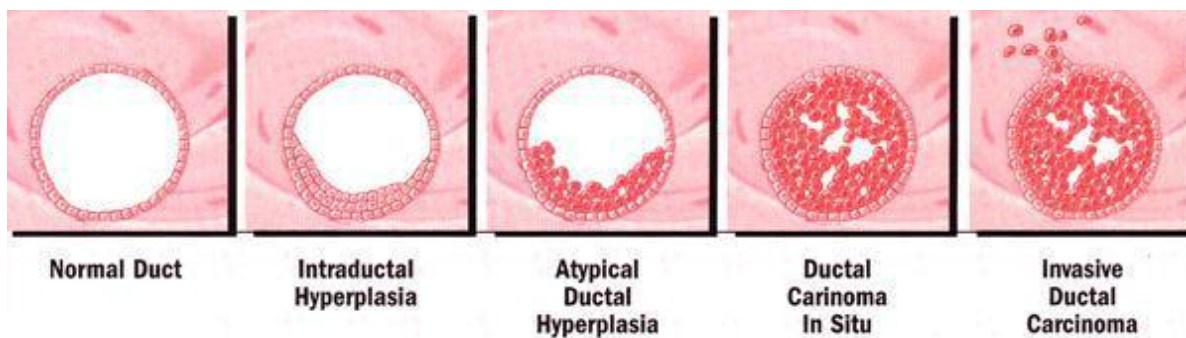


Figura 5.- Desarrollo de la hiperplasia ductal a la enfermedad

HIPERPLASIA DUCTAL MODERADA

Se denomina hiperplasia ductal moderada cuando existe un incremento en el número de células igual o superior a cinco con respecto a la membrana basal. Se caracteriza por una variación del tamaño de las células, y más específicamente del núcleo, y en su forma, dando la impresión de una población heterogénea de células.

A.3. LESIONES PROLIFERATIVAS CON ATIPIA

El riesgo relativo de desarrollar cáncer invasivo de mama para las hiperplasias atípicas es aproximadamente de 2.6 – 5.3 (London & Connolly, 2002).

Un metanálisis de 18 estudios publicados sobre el riesgo de cáncer de mama de las hiperplasias atípicas encontró una asociación entre hiperplasia atípica y cáncer de mama, con un RR medio de entre todos los estudios de 3.67 (Ma & Boyd, 1992).

London (34) realizó un estudio de casos – control encontrando que el cáncer de mama estaba más fuertemente asociado con hiperplasia atípica entre las mujeres premenopáusicas (RR de 5,9) que en las mujeres postmenopáusicas (RR de 2.3), pero la asociación de cáncer de mama con lesión proliferativa sin atipia no diferenciaba el estatus menopáusico.

Otros riesgos asociados incluyen como el más predominante la historia familiar. Durante un periodo de seguimiento de 15 años, el 20% de mujeres que habían tenido hiperplasia atípica e historia familiar de cáncer de mama desarrollaron cáncer de mama, comparado con el 8% de aquellas con hiperplasia atípica y sin historia familiar de cáncer. En el caso de mujeres sin cambios proliferativos y mujeres con cambios proliferativos sin atipias fue de 2 y 4 % respectivamente. En mujeres en las que coexisten historia familiar de cáncer de mama e hiperplasia atípica confiere un riesgo relativo de cáncer de 8 a 11 veces mayor (Dupon & Page, 2005). El riesgo más alto para el desarrollo de cáncer de mama infiltrante ocurre durante los 10 primeros años después de la biopsia y decrece después. Eso implica el mayor seguimiento que debería hacerse los 10 años siguientes al diagnóstico (Page DL & Dupon , 2000).

HIPERPLASIA LOBULILLAR ATÍPICA

Menos de la mitad del acino de una unidad lobular esta distendido y distorsionado por una población de células características; mientras que el carcinoma lobular in situ ocuparía más de la mitad de esta unidad. Su núcleo es ligeramente más grande que las células normales, algo irregular en su forma, y variable en el tamaño. Las partículas cromáticas son finas y los nucléolos son variables en tamaño. En el fondo, las células mioepiteliales, aunque reducidas en número pueden ser todavía identificadas.

Algunos patólogos prefieren usar la terminología Neoplasia lobular; incluyendo carcinoma lobular in situ e hiperplasia lobulillar atípica, pero desde el punto de vista clínico es mejor la separación.

Se ha demostrado una relación positiva entre hiperplasia lobulillar atípica y el desarrollo posterior de cáncer de mama sin embargo, la relación entre si es del tipo ductal o lobulillar no ha sido estudiado (Bodian & Perzin K., 1996).

Page y colaboradores separaron las implicaciones del riesgo de cáncer del patrón lobulillar entre el carcinoma lobulillar in situ de la hiperplasia lobulillar atípica. El riesgo absoluto de cáncer invasivo en las pacientes con carcinoma lobulillar in situ fue de 17% a los 15 años, y el riesgo relativo fue de 8 en los primeros 15 años de seguimiento comparado con la población general. Aquellas series con más altas incidencias de neoplasia lobular incluyen la hiperplasia lobulillar atípica (Page DK & Kidd TE, 2001).

El riesgo de cáncer de mama después de un carcinoma lobulillar in situ con respecto a la población general es 9 veces más alto; en cambio, el riesgo de cáncer posterior a una hiperplasia lobulillar atípica es 4 a 5 veces mayor. Este riesgo relativo probablemente no permanece constante después de 15 años de seguimiento (Torres Ardanuy, 2001).

Marshall realizó un estudio prospectivo entre las participantes del estudio de salud de enfermeras de Harvard Medical School, que tenían una lesión benigna en una biopsia anterior, ajustando según factores de riesgo para cáncer de mama. Se tomaron las lesiones benignas no proliferativas como grupo de referencia. La hiperplasia lobulillar atípica se asoció con un RR de 5.3; encontrándose que estaba fuertemente asociado con el estado

menopáusico; siendo de 9,6 para las premenopáusicas y de 3.7 para las postmenopáusicas (Marshall LM, Hunter DJ, & Connolly JL, 1997).

HIPERPLASIA DUCTAL ATÍPICA

En el estudio de Marshall el riesgo relativo cuando se trataba de hiperplasia ductal atípica fue de 5.3, no encontrándose diferencias según el estado hormonal. Otros autores encuentran que el riesgo de cáncer de mama estuvo más frecuentemente asociado con la hiperplasia atípica entre las mujeres premenopáusicas. La magnitud del riesgo de cáncer de mama parece variar con el tipo de hiperplasia atípica presente en la biopsia (Marshall LM, Hunter DJ, & Connolly JL, 1997).

B. DIAGNÓSTICO POR IMAGEN EN LA PATOLOGÍA MAMARIA

B.1. LA RADIOLOGÍA EN EL ESTUDIO DE LA MAMA

Los inicios de la radiología en el estudio de la mama se remontan a 1913 en Alemania, cuando Alberto Salomon radiografiaba piezas de mastectomía para comparar la imagen radiológica con la anatómica, describiendo algunos de los signos que se conocen como característicos del cáncer de mama. Por primera vez se describen las “micro opacidades” que corresponden a las microcalcificaciones. Gros en colaboración con la compañía CGR desarrolló el primer mamógrafo en 1955. A partir de entonces, la mamografía se ha constituido como la técnica de exploración estándar para el diagnóstico de las lesiones mamarias, gracias a la cual se produce un cambio importante en el tamaño tumoral diagnosticado, con las consiguientes implicaciones terapéuticas. Entre 1963 y 1966 el Health Insurance Plan patrocina en Nueva York el primer cribado del Cáncer Mamario, consiguiendo una reducción del 30% en la mortalidad y advirtiendo que un 30% de los carcinomas descubiertos lo fueron sólo por la mamografía. En la última década del siglo XX se generalizan los estudios de cribado mediante mamografía anual entre los 50 y los 65 años.

La posibilidad de la mamografía de mejorar significativamente el diagnóstico en las fases precoces ha contribuido a sensibilizar a la población femenina hacia el diagnóstico precoz del Cáncer de Mama.

La consecuencia ha sido un cambio en el tratamiento, permitiendo utilizar técnicas más conservadoras, que buscan la reducción del impacto psicológico y estético producido por

técnicas más radicales. En la conferencia de consenso organizada por el Instituto Nacional de Salud de Estados Unidos (NIH) en 1990, se concluye que el tratamiento conservador es un método apropiado para la mayoría de los estadios I y II de cáncer mamario, con cifras de supervivencia similares a las obtenidas con la mastectomía y la linfadenectomía axilar.

El despistaje del cáncer mediante mamografía consigue el diagnóstico de tumores pequeños, con frecuencia no palpables. Frank propuso en 1976 la colocación preoperatoria de un arpón bajo control radiológico en estas lesiones para su posterior localización y extirpación evitando la resección innecesaria de grandes bloques de tejido. (Sickles, D'Orsi, & Bassett , 2013).

B.2. TÉCNICAS DE IMAGEN EN LA PATOLOGÍA MAMARIA

Cada vez se requiere el empleo de más técnicas para el diagnóstico y estadificación del Cáncer de Mama ha cambiado en los últimos años, tanto en lo que se refiere a las técnicas de imagen como a los procedimientos intervencionistas. La mamografía convencional se ha beneficiado de la tecnología digital, los ecógrafos han mejorado sustancialmente su calidad y la resonancia magnética se ha introducido en los algoritmos diagnósticos.

B.2.1. MAMOGRAFIA

La mamografía es el método de imagen básico e imprescindible en el diagnóstico de la patología mamaria, el único reconocido como técnica de screening para el Cáncer de Mama (CM), permitiendo su detección precoz, y el único que ha demostrado una reducción de las tasas de mortalidad para Cáncer de Mama. Tanto el riesgo de irradiación como su coste económico se consideran suficientemente bajos como para justificar su uso generalizado. Su papel fundamental es la detección precoz del cáncer de mama en mujeres asintomáticas.

Según el American Society of Clinical Oncology, la sensibilidad de la mamografía como método de screening es 77 a 95 %, con una especificidad del 94 al 97% (41). Múltiples factores, incluyendo la edad, el tiempo desde el último examen, la densidad del tejido mamario, el equipo y la habilidad en la interpretación radiológica pueden afectar la sensibilidad y la especificidad (Sickles, D'Orsi, & Bassett , 2013).

Deben realizarse sistemáticamente dos proyecciones, cráneo-caudal y medio lateral oblicua, que eventualmente pueden complementarse con proyecciones adicionales para mejor valoración de zonas dudosas o técnicas especiales como la galactografía.

La mamografía también sirve como guía para el marcaje pre quirúrgico de lesiones o para dirigir punciones (Biopsia por Aguja Gruesa – Punción Aspiración Aguja Fina) mediante estereotaxia. No obstante, siempre que una lesión sea visible por ecografía, esta será la técnica de elección por su rapidez para permitir la visualización directa de la misma durante el procedimiento.

Limitaciones de la mamografía

La sensibilidad de la mamografía para detectar lesiones malignas se ve reducida con la densidad mamaria. Salvo las microcalcificaciones, el resto de hallazgos mamográficos pueden quedar ocultos en el tejido denso. La densidad mamaria depende de la proporción de los dos tejidos más abundantes de la mama: el tejido fibroso (denso) y la grasa. Es habitual que las mujeres menores de 50 años tengan unas mamas densas, con predominio del componente fibroso y escaso tejido adiposo, aunque existe también una gran variabilidad. Varios estudios epidemiológicos señalan un mayor riesgo de desarrollar cáncer en las mamas densas, aunque esta discutida la fiabilidad del método para evaluar la densidad mamaria (London & Connolly, 2002). En el estudio de Boyd se demostraba que la densidad mamográfica elevada se asocia con un incremento de riesgo de padecer cáncer de mama y que esta asociación no es explicable por la casualidad. El tejido mamario denso puede enmascarar algunos cánceres palpables, sobre todo aquellos que se presentan en la mamografía como masas o distorsiones. Sin embargo no influiría en la detección de microcalcificaciones. Los autores sugieren que otras técnicas como la mamografía digital, la ecografía o la resonancia podrían incrementar la detección en estas mujeres.

Indicaciones de la Mamografía

MAMOGRAFIA DE CHEQUEO	MAMOGRAFIA DIAGNÓSTICA
Pacientes >40 años	>30 años con sintomatología no aclarada con la clínica.
Pacientes >35 años con antecedentes familiares.	<30 años con sintomatología no aclarada con la clínica o ecografía.
Pacientes con factores de riesgo que incrementan la probabilidad	Cáncer Mamario diagnosticado con otra técnica
Antecedentes personales de Cáncer Mamario.	Metástasis de primario no conocido.
Pacientes con terapia hormonal de menopausia	Varones sintomáticos.
Pre mamoplastia.	

Tabla1. Indicaciones de la Mamografía. Tomado de: Dubey V, Glazier R. Explanations for the preventive care checklist form. Can Fam Physician 2006.

B.2.2.ECOGRAFIA

Se trata de un método diagnóstico indispensable en la valoración de la patología mamaria. Aunque no ha demostrado evidencia de reducir la mortalidad por cáncer mamario cuando se utiliza como método de screening, la ecografía complementa a la mamografía e incluso la puede sustituir en casos concretos.

El principal objetivo de la ecografía es caracterizar las lesiones detectadas en el screening mamográfico. Permite valorar la naturaleza sólida o quística de las lesiones y además puede detectar lesiones que la mamografía no es capaz, sobre todo en mamas densas. Es el método de elección para realizar procedimientos intervencionistas ante el hallazgo de lesiones visibles ecográficamente, ya que es una técnica precisa, rápida y que permite la visualización continua de la lesión durante el procedimiento (Mendelson & Böhm Vélez, 2013).

Limitaciones de ecografía mamaria:

- No es capaz de visualizar microcalcificaciones agrupadas.
- La hipertrofia mamaria dificulta la correcta exploración de las zonas más profundas de parénquima mamario.

- Patrón de base lipóideo: dificulta la identificación de pequeños nódulos sólidos.
- Es una técnica operador-dependiente.

Indicaciones de Ecografía Mamaria

Según Mendelson (Mendelson & Böhm Vélez, 2013), en ACR BI-RADS® Ultrasound las indicaciones para elegir la ecografía como método de diagnóstico son:

1. Método diagnóstico de elección en mujeres <30 años; en los procesos inflamatorios y en la lactancia.
2. Lesiones palpables (independientemente de la edad y de la mamografía).
3. Técnica complementaria a la mamografía cuando esta detecta alguna alteración, sobre todo en mamas densas.
4. Exploración de regiones axilares: permite la detección de adenopatías y su orientación diagnóstica hacia adenopatía benigna o maligna. La eco-punción de adenopatías sospechosas permite seleccionar más adecuadamente a las pacientes candidatas para la realización del ganglio centinela.
5. Mamas portadoras de prótesis.
6. Punción dirigida (con aguja fina o biopsia por punción).

B.2.3. RESONANCIA MAGNETICA NUCLEAR (RM)

El uso de la resonancia magnética (RM) para el estudio por imagen del Cáncer de Mama se introdujo hace 25 años. La RM muestra una elevada sensibilidad para el diagnóstico del carcinoma infiltrante, sobre todo de tipo ductal.

La sensibilidad no se afecta por la densidad mamaria. Por el contrario, la especificidad es baja, más acusada en tumores in situ y tumores de tipo lobulillar. La RM precisa el uso de contraste endovenoso (gadolinio) debido a la captación intensa y precoz que presenta el cáncer de mama en relación al parénquima mamario normal. Por lo tanto, la RM permite una caracterización morfológica y dinámica.

La Resonancia Magnética Nuclear (MRI) ha demostrado una sensibilidad del 71 al 100% con una especificidad del 81 a 97%; razón por la cual la Sociedad Americana de Cáncer

recomienda este estudio en mujeres con alto riesgo de desarrollar cáncer de mama (Morris & Comstock , 2013). Sin embargo, no se ha realizado estudios del uso de RMI para screening en mujeres con riesgo promedio.

Limitaciones de Resonancia Magnética Nuclear:

- Baja especificidad para distinguir entre lesiones benignas y malignas (alta tasa de falsos positivos).
- Baja disponibilidad y alto costo.

Indicaciones de Resonancia Magnética Nuclear:

Según Morris EA; en ACR BIRADS® Magnetic Resonance Imaging (Morris & Comstock , 2013) las indicaciones para elegir la RMN cómo examen diagnóstico son:

1. Estadificación prequirúrgica del cáncer de mama: constituye la indicación principal. Permite detectar posibles lesiones multifocales o multicéntricas que condicionarían el tratamiento.
2. Caracterización de la lesión cuando existen discrepancias entre los hallazgos clínicos, mamográficos o ecográficos.
3. Seguimiento post-quirúrgico.
4. Carcinoma oculto de mama: en pacientes con adenopatías positivas con la mamografía y ecografía negativas.
5. Monitorización del tratamiento neoadyuvante. Evaluación de la respuesta al tratamiento.
6. Como screening en poblaciones de alto riesgo*.
7. Complicaciones de las prótesis mamarias.

*En mujeres con riesgo genético-familiar de Cáncer de Mama se recomienda una prueba de imagen anual desde los 25-35 años de edad. La susceptibilidad de estas mujeres a las radiaciones ionizantes hace necesario el uso de ultrasonidos u otras pruebas de imagen complementaria en el seguimiento. En este contexto, la RM aparece como una técnica útil para la vigilancia de este grupo de riesgo. En un estudio que analizaba el uso de la RM en mujeres de alto riesgo se llegaba a la conclusión de que se trata de una técnica imprescindible por su alta sensibilidad y valor predictivo positivo en estas pacientes (Morris & Comstock , 2013).

B.2.4. PROGRAMA DE DETECCIÓN DE CÁNCER DE MAMA.

La detección precoz es un proceso complejo en el que participan todos los niveles asistenciales y exige la coordinación completa entre todos los profesionales implicados. Los programas de cribado del Cáncer Mamario de tipo poblacional basados en mamografía han contribuido a disminuir la mortalidad por esa causa entre un 20 y un 30%. Este efecto beneficioso se observa fundamentalmente en el grupo de edad de 50 a 65 años, siendo claramente inferior en pacientes más jóvenes.

Por desgracia, no todos los cánceres pueden ser detectados mediante mamografía. Los resultados de 7 programas de cribado realizados en Estados Unidos sobre 463.372 pacientes mostraron una sensibilidad del 75% y una especificidad del 92,3%. Una sensibilidad del 75% supone que, de cada 100 mujeres con cáncer, el estudio mamográfico no detecta 25. Estos cánceres no detectados contribuyen a engrosar los cánceres de intervalo, que son aquellos que se diagnostican entre dos revisiones. Existe controversia sobre el empleo de la mamografía en el grupo de pacientes de 40 a 50 años.

En un estudio aleatorizado, la reducción de mortalidad encontrada en el cribado de este grupo de pacientes es pequeña mientras que los resultados falsos positivos y los costes en general son elevados. La mamografía digital parece erigirse como una opción claramente superior a la mamografía analógica en las pacientes menores de 50 años, perimenopáusicas y con mamas densas, ya que consigue mejorar la sensibilidad de la mamografía analógica. Sin embargo, también la ecografía complementaria juega un papel importante al permitir aumentar significativamente la tasa de detección de cánceres en estas pacientes.

El Colegio Americano de Radiología (ACR) ha ido incrementando paulatinamente el tramo superior de las edades de las mujeres. En la última reunión de los Programas de Detección Precoz del Cáncer de Mama se analizó la situación en el año 2008.

En 1993 el Colegio Americano de Radiología (ACR) desarrolló el Breast Imaging Reporting and Data System (BI-RADS), un método para clasificar los hallazgos mamográficos. Se considera el idioma universal en el diagnóstico de la patología mamaria.

OBJETIVOS DE BIRADS

- Estandarizar la terminología y la sistemática del informe mamográfico.
- Categorizar las lesiones estableciendo el grado de sospecha.
- Asignar la actitud a tomar en cada caso.

Además, el sistema BI-RADS permite realizar un control de calidad y una monitorización de los resultados. El sistema BIRADS está desarrollado asimismo para ecografía y resonancia magnética, estableciendo unos criterios estandarizados para cada una de estas técnicas.

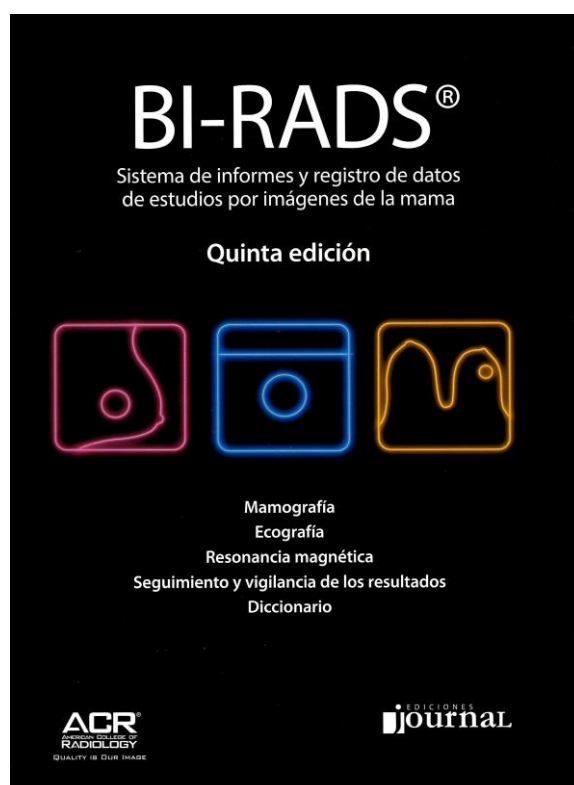


Figura 6.- Categorías BIRADS 2013. Imagen tomada de: ACR BI-RADS® Atlas, Breast Imaging Reporting and Data System, Reston VA, American College of Radiology; 2013 by D'Orsi CJ, Sickles EA, Mendelson EB, Morris EA et al.

C. BIRADS® BREAST IMAGING REPORTING AND DATA SYSTEM: SISTEMA DE INFORMES Y REGISTRO DE DATOS DE IMAGEN DE LA MAMA.

La primera edición del Breast Imaging Reporting and Data System (BI-RADS®) fue publicada en el año 1992 por el Colegio Americano de Radiología (ACR) con la finalidad de estandarizar la descripción de las lesiones mamarias en técnicas de imagen.

Los objetivos de la estandarización son reducir la variabilidad en los informes radiológicos, facilitar la comunicación entre los distintos especialistas y posibilitar la monitorización de los resultados.

Las 3 primeras ediciones se dedicaron de forma exclusiva a la mamografía, mientras que las 2 últimas incluyeron la ecografía y la resonancia magnética (RM). Desde la 1ª edición, el sistema BI-RADS® ha sido aceptado por la comunidad médica como herramienta de descripción y asignación de categorías de sospecha en las lesiones mamarias. Su uso se ha generalizado de forma progresiva, dando lugar a múltiples publicaciones que han ayudado a mejorar las ediciones sucesivas.

En estos más de 20 años, el sistema BI-RADS® se ha convertido en una herramienta indispensable en el diagnóstico mamario y es utilizada por millones de profesionales, con repercusión sobre un elevado número de mujeres en todo el mundo. La generalización del uso del BI-RADS® hace que toda modificación en las nuevas ediciones tenga consecuencias relevantes en un elevado número de mujeres, tanto en el ámbito de diagnóstico, como en el de cribado.

La 5ª edición es la que más tiempo ha tardado en ver la luz y probablemente la que más expectativas ha generado.

La 4ª edición ha estado vigente durante una década (2003- 2013), un tiempo excesivamente prolongado si tenemos en cuenta la evolución tecnológica que se ha producido durante estos 10 años.

La mayoría de las novedades de la 5ª edición son de escasa relevancia e incluyen modificaciones en términos, textos descriptivos y recomendaciones.

Las modificaciones de la nueva edición en el léxico son específicas para cada modalidad, con la excepción de la unificación de los descriptores de «forma» en nódulos. La 5ª edición considera 3 tipos (redonda, oval e irregular) comunes en mamografía, ecografía y RM. Este cambio supone la eliminación de la forma lobulada, que quedaría comprendida en oval si el nódulo presentara hasta 3 lobulaciones y en irregular si fueran más de 3. Se puede

considerar como una modificación positiva, ya que facilitará la descripción y comparación entre las 3 modalidades; sin embargo, es previsible que la inclusión de nódulos con más de 3 lobulaciones dentro de la forma irregular disminuya el valor predictivo positivo (VPP) de este descriptor, que hasta ahora había sido considerado como un criterio de alta sospecha. La relevancia de esta modificación es mayor en RM, porque la forma «lobulada» de la 4ª edición realmente describía el equivalente al margen «microlobulado» en mamografía y ecografía, lo que hacía muy complicada la correlación de características entre las distintas técnicas.

C.1. VOCABULARIO BI-RADS EN MAMOGRÁFICO

Clasificación del vocabulario sobre mamografía, BI-RADS® del ACR

Se han realizado actualizaciones en el léxico mamográfico con la finalidad de consolidar la terminología y facilitar la descripción de las lesiones mamarias.

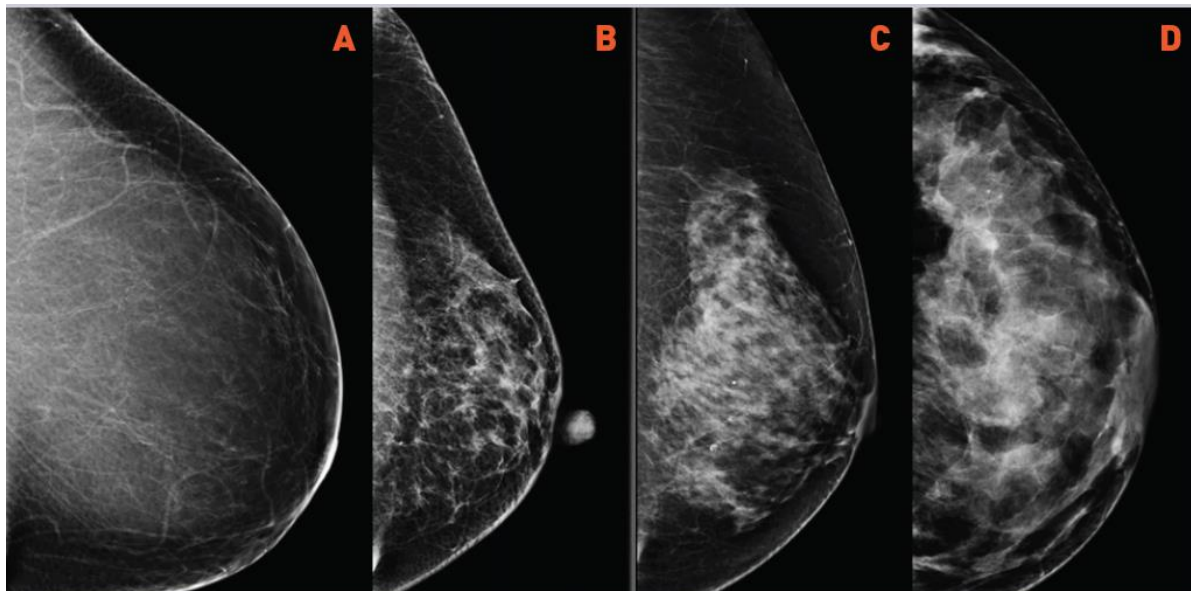
En cada una de las categorías, hay que elegir el término que describa mejor la característica dominante de la lesión.

DENSIDAD DE LA MAMA

Anteriormente, en la cuarta edición, la densidad de la mama se basaba en la cuantificación visual del porcentaje de tejido glandular (< 25%, 25-50%, 51-75% o > 75%)¹. En la quinta edición, la composición de la mama se denomina por letras a-d, haciendo la caracterización de la densidad mamaria más subjetiva.

Persisten los patrones de las primeras ediciones: enteramente grasas, áreas dispersas de densidad fibroglandular, heterogéneamente densas y extremadamente densas.

Tejido mamario
Composición de la mama (seleccione una opción)
<input type="checkbox"/> a. Las mamas están compuestas por tejido adiposo casi en su totalidad.
<input type="checkbox"/> b. Se observan sectores dispersos de densidad fibroglandular.
<input type="checkbox"/> c. Las mamas son heterogéneamente densas, lo que puede ocultar algunos nódulos pequeños.
<input type="checkbox"/> d. Las mamas son muy densas, lo que disminuye la sensibilidad mamográfica.



A: patrones de la densidad mamaria. Proyecciones craneocaudales de mastografía que muestran un patrón completamente graso. B: áreas dispersas de densidad fibroglandular. C: heterogéneamente denso. D: extremadamente denso.

Hallazgos		
A. Nódulos: Los nódulos son lesiones ocupantes tridimensionales que se observan en dos proyecciones mamográficas diferentes. Tienen contorno completa o parcialmente convexo y (si son radiodensos), la densidad central es mayor que la periférica.		
1. Forma (seleccione una opción)	<input type="checkbox"/> a. Ovalada	Eliptica u ovoide (puede presentar dos o tres ondulaciones).
	<input type="checkbox"/> b. Redondeada	Esférica, circular o globular.
	<input type="checkbox"/> c. Irregular	Ni redondeada ni ovalada.
2. Margen (seleccione una opción)	<input type="checkbox"/> a. Circunscrito	Al menos el 75% del margen presenta una delimitación nítida y se aprecia una transición abrupta entre la lesión y el tejido circundante.
	<input type="checkbox"/> b. Oscurecido	25% o más del margen está oculto por superposición o adyacencia de tejido fibroglandular.
	<input type="checkbox"/> c. Microlobulado	Margen caracterizado por ondulaciones de ciclo corto.
	<input type="checkbox"/> d. Indefinido	Margen que no presenta una delimitación nítida, sea en su totalidad o en alguna porción, del tejido circundante.
	<input type="checkbox"/> e. Espiculado	Margen caracterizado por líneas que se irradian desde la lesión hacia la periferia.
3. Densidad (seleccione una opción)	<input type="checkbox"/> a. Hiperdenso	La lesión presenta un grado de atenuación a los rayos X mayor que el previsto dado un volumen igual de tejido mamario fibroglandular.
	<input type="checkbox"/> b. Isodenso	La lesión presenta el mismo grado de atenuación de los rayos X que el previsto dado un volumen igual de tejido mamario fibroglandular.
	<input type="checkbox"/> c. Hipodenso	La lesión presenta un grado de atenuación de los rayos X menor que el previsto dado un volumen igual de tejido mamario fibroglandular.
	<input type="checkbox"/> d. Contenido adiposo	Todas las lesiones que contienen grasa, como los quistes oleosos, los lipomas y los galactoceles, y también aquellas de densidad mixta como los hamartomas.

Se consideran en la nueva edición tres categorías para la forma de la masa: redonda, oval e irregular.

En este cambio, el término «lobular» ha sido eliminado y absorbido en los términos «redonda» u «oval» si el nódulo presenta hasta tres lobulaciones, e «irregular» si fueran más de tres. La categorización del margen no cambia, con cinco categorías descritas: circunscritas, oscurecidas, microlobuladas, indistintas y espiculadas.

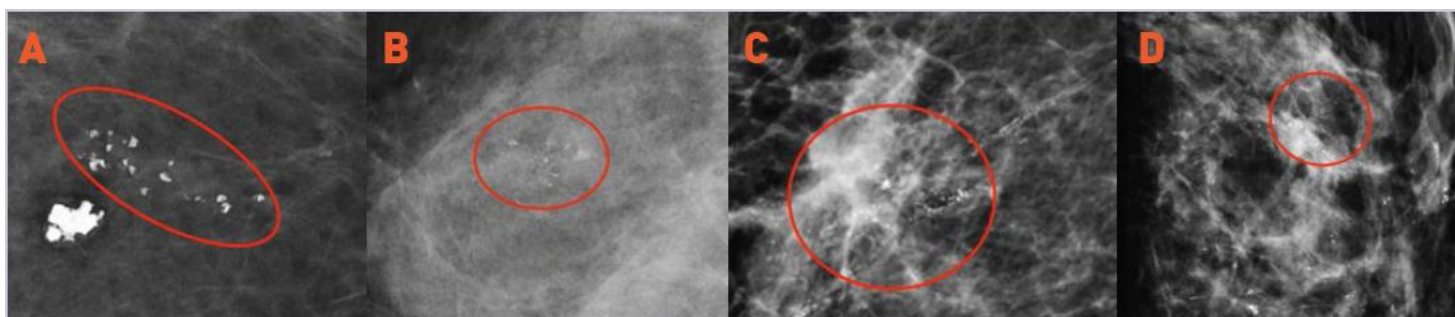
B. Calcificaciones (seleccione una opción)		
1. Típicamente benignas (todas las opciones que correspondan)	<input type="checkbox"/> a. Cutáneas	Suelen contener un centro traslúcido y presentar un aspecto patognomónico.
	<input type="checkbox"/> b. Vasculares	Tractos paralelos o calcificaciones tubulares y lineales que tienen una clara asociación con los vasos.
	<input type="checkbox"/> c. Groseras o macrocalcificaciones (en "palomitas de maíz")	Características, voluminosas (> 2 a 3 mm de diámetro mayor) y secundarias a un fibroadenoma en involución.
	<input type="checkbox"/> d. Lineales gruesas	Asociadas a ectasia ductal, pueden formar barras o husos lisos sólidos o discontinuos, generalmente de $\geq 0,5$ mm de diámetro.
	<input type="checkbox"/> e. Redondeadas	Pueden tener diversos tamaños y, por ende, opacidad distinta (cuando miden < 0,5 mm, corresponde emplear el término "puntiformes").
	<input type="checkbox"/> f. Anulares	Tienen el aspecto de depósitos de calcio sobre la superficie de una esfera (por lo general, tienen un grosor inferior a 1 mm vistas en el borde).
	<input type="checkbox"/> g. Distróficas	Tienen forma irregular y generalmente miden > 1 mm; suelen tener un centro radiotransparente.
	<input type="checkbox"/> h. Leche cálcica	Representación del sedimento de calcificaciones en macro o microquistes; generalmente están agrupadas aunque no siempre es así. En la proyección CC, suelen ser menos evidentes porque se observan como depósitos redondeados y borrosos, mientras que, a veces, en la proyección OML y, en particular, en las proyecciones laterales a 90° (LM o ML), se observan más definidas y, a menudo, semilunares, curvilíneas (cóncavas hacia arriba) o lineales, por lo que definen la porción declive de los quistes. La característica más importante de estas calcificaciones es el supuesto cambio de forma que presentan las partículas calcificadas en las diferentes proyecciones mamográficas (CC frente a OML a veces y, LM o ML en particular).
	<input type="checkbox"/> i. Hilo de sutura	Lo habitual es que sean lineales o tubulares; cuando hay nudos, también es habitual que se los observe.
2. Morfología sospechosa (seleccione una opción)	<input type="checkbox"/> a. Amorfas	Son tan pequeñas o borrosas que no es posible definir la forma de las partículas calcificadas.
	<input type="checkbox"/> b. Groseras heterogéneas	Evidentes e irregulares, generalmente miden entre 0,5 mm y 1 mm, y suelen fusionarse, pero son más pequeñas que las distróficas.
	<input type="checkbox"/> c. Finas pleomórficas	Suelen ser más evidentes que las amorfas y presentan formas más reconocibles —pese a ser calcificaciones irregulares, se diferencian de las lineales finas y las lineales finas ramificadas porque no tienen partículas lineales finas—, pueden ser de distintos tamaños y formas, pero generalmente miden < 0,5 mm de diámetro.
	<input type="checkbox"/> d. Lineales finas o lineales finas ramificadas	Son delgadas, lineales e irregulares, pueden ser discontinuas y tienen un calibre < 0,5 mm. En algunos casos, se observan formas ramificadas.

En el anterior léxico, las calcificaciones se agrupaban en tres categorías en relación con su morfología: «típicamente benignas», «sospecha intermedia» y «alta sospecha».

Ahora se consideran solo dos categorías: «típicamente benigna» y «morfología sospechosa». En la categoría típicamente benigna se han sustituido los términos «centro radioluciente» y «cascara de huevo», combinándose en un nuevo término, «anillo», mientras que las calcificaciones redondas y puntiformes se combinan en el término «redondeadas».

Las calcificaciones amorfas, groseras heterogéneas, finas pleomorfas, lineales finas o lineales finas ramificadas se colocan en la categoría de «morfología sospechosa». Estos cambios reflejan el hecho de que las calcificaciones con morfología sospechosa tienen un riesgo aumentado de malignidad, con una probabilidad del 13% las heterogéneas gruesas, del 27% las amorfas, del 50% las pleomórficas finas y del 78% las lineales finas o lineales finas ramificadas.

En cuanto a la distribución, el cambio más significativo que se realizó fue la sustitución de «dispersa» por «difusa». Además, se amplió la definición de «agrupada», que se utiliza cuando el límite inferior son cinco calcificaciones en 1 cm o cuando existe un patrón definible y el límite superior se refiere a un número mayor de calcificaciones dentro de 2 cm.



A: calcificaciones sospechosas de malignidad. Proyecciones magnificadas de mastografía que muestran calcificaciones de morfología sospechosa (círculo rojo), heterogéneas groseras. B: amorfas (círculo rojo). C: pleomórficas finas (círculo rojo). D: finas lineales o finas lineales ramificadas (círculo rojo).

3. Distribución (seleccione una opción)	<input type="checkbox"/> a. Difusa	Están dispersas al azar por toda la mama.
	<input type="checkbox"/> b. Regional	Este término se emplea para denominar las calcificaciones numerosas que ocupan una porción importante del tejido mamario (> 2 cm de dimensión mayor) y que no representan una distribución ductal. Pueden abarcar la mayor parte del cuadrante o incluso más de un solo cuadrante.
	<input type="checkbox"/> c. Agrupada	Corresponde utilizar este término cuando las calcificaciones son bastante escasas y ocupan una porción pequeña del tejido mamario. Entran dentro de este tipo de distribución los agrupamientos de, como mínimo, cinco calcificaciones agrupadas dentro de un centímetro o bien en una configuración definible y, como máximo, de un mayor número de calcificaciones agrupadas dentro de dos centímetros.
	<input type="checkbox"/> d. Lineal	Calcificaciones dispuestas en línea.
	<input type="checkbox"/> e. Segmentaria	Esta distribución puede representar depósitos ubicados dentro de los conductos o dentro de estos y sus ramas.
<input type="checkbox"/> C. Distorsión de la arquitectura: El parénquima mamario está distorsionado pero no se distingue ningún nódulo.		
D. Asimetrías: Las asimetrías conforman un espectro de hallazgos mamográficos que representan depósitos unilaterales de tejido fibroglandular que no pueden considerarse un nódulo radiodenso (seleccione una opción).		
1. Asimetría		Sector de tejido fibroglandular denso que solo aparece en una proyección mamográfica y que suele representar la superposición de estructuras mamarias normales (artefacto por superposición).
2. Asimetría global		Se determina en comparación con la zona equivalente de la mama contralateral; se considera que hay asimetría global cuando una gran cantidad de tejido fibroglandular denso abarca una porción importante de la mama (al menos un cuadrante). No se observa ningún nódulo y no hay distorsión de la arquitectura ni calcificaciones sospechosas asociadas.
3. Asimetría focal		Se determina en comparación con la zona equivalente de la mama contralateral; se considera que hay asimetría focal cuando una pequeña cantidad de tejido fibroglandular denso abarca una porción limitada de la mama (menos de un cuadrante). Presenta forma similar en diferentes proyecciones mamográficas y margen exterior cóncavo, generalmente intercalados con grasa.
4. Asimetría en desarrollo		Asimetría focal nueva, más grande o más evidente que en las imágenes anteriores.
<input type="checkbox"/> E. Ganglio linfático intramamario: Los ganglios linfáticos intramamarios son estructuras reniformes y circunscritas que contienen grasa hilar y suelen medir ≤ 1 cm (algunos miden > 1 cm pero se los sigue considerando normales si el reemplazo adiposo es pronunciado). Es habitual hallarlos en las porciones superiores de la mama, próximas a la axila, aunque pueden aparecer en cualquier sitio del tejido mamario. A menudo se encuentran junto a una vena.		
<input type="checkbox"/> F. Lesión cutánea: Las lesiones cutáneas pueden registrarse describiéndolas en el informe de mamografía o bien añadiendo una aclaración en la imagen mamográfica si se proyectan sobre la mama (en particular, en dos proyecciones diferentes); además, es probable caer en el error de considerarlas lesiones intramamarias.		

La distorsión de la arquitectura es un término que no ha sido modificado en la 5ª edición del BI-RADS.

ASIMETRÍA

Además de asimetría, asimetría focal y asimetría global, se agrega al léxico mamográfica el término «asimetría en desarrollo», que hace referencia a una asimétrica focal reciente. Este concepto fue agregado a la quinta edición porque el hallazgo conlleva un riesgo de malignidad del 12.8% cuando se ve en la mastografía de cribado, y de un 26.7% cuando persiste en la mastografía diagnóstica

<input type="checkbox"/> G. Conducto dilatado solitario: Estructuras tubulares o ramificadas unilaterales que probablemente representen un conducto dilatado o agrandado en algún otro sentido.		
H. Hallazgos asociados: Se describen con el fin de caracterizar más detalladamente los nódulos, las asimetrías y las calcificaciones, o bien para denominar los hallazgos cuando no se observa ninguna otra alteración (<i>todas las opciones que correspondan</i>).		
<input type="checkbox"/> 1. Retracción cutánea		La piel de la mama presenta una tracción anómala.
<input type="checkbox"/> 2. Retracción del pezón		Hundimiento del pezón (es importante no confundirlo con la inversión del pezón, que suele ser bilateral).
<input type="checkbox"/> 3. Engrosamiento cutáneo		Puede ser focal o difuso, y siempre tiene un grosor > 2 mm.
<input type="checkbox"/> 4. Engrosamiento trabecular		Aumento de grosor de los tabiques fibrosos de la mama.
<input type="checkbox"/> 5. Adenopatía axilar		Exige añadir un comentario, efectuar la correlación clínica y ampliar la investigación con otros estudios, en particular si es nueva o mucho más voluminosa o redondeada que en las mamografías anteriores.
<input type="checkbox"/> 6. Distorsión de la arquitectura		Como característica asociada, es posible combinar la distorsión de la arquitectura con otros hallazgos para indicar que el parénquima mamario adyacente está distorsionado o retraído.
<input type="checkbox"/> 7. Calcificaciones		Como característica asociada, es posible añadir la descripción de las calcificaciones que se encuentran dentro de uno o más hallazgos o junto a ellos (véanse los términos descriptivos sobre las calcificaciones en la sección B).
I. Ubicación de la lesión: En primer lugar, se especifican el lado y el cuadrante, y luego la posición horaria, la profundidad de la lesión y la distancia desde el pezón		
1. Lateralidad		Ubicación en la mama derecha o la izquierda.
2. Cuadrante y posición horaria	Se recomienda describir la posición horaria y el cuadrante en que está ubicada la lesión.	Cuadrante (superoexterno, superointerno, inferoexterno o inferointerno) y posición horaria, o bien Retroareolar, central o prolongación axilar de la mama derecha, izquierda o ambas.
3. Profundidad		Indica la profundidad que tiene la lesión dentro de la mama (tercio anterior, medio o posterior).
4. Distancia del pezón		La distancia que hay entre la lesión y el pezón aporta una idea más exacta de su profundidad.

CASOS ESPECIALES

Se ha eliminado el término «estructura tubular asimétrica», que hacía referencia a un ducto dilatado. Permanecen los términos «ganglio linfático intramamario», «lesión cutánea» y «conducto dilatado solitario».

CARACTERÍSTICAS ASOCIADAS

Este término se utiliza para caracterizar más a las masas, calcificaciones y asimetrías. Las siete características asociadas en la quinta edición son: retracción cutánea, retracción del pezón, engrosamiento cutáneo, engrosamiento trabecular, adenopatía axilar, distorsión de la arquitectura y calcificaciones.

UBICACIÓN DE LA LESIÓN

Esta sección fue ampliada agregándose los términos «lateralidad», «cuadrante y posición horaria», «profundidad» y «distancia desde el pezón».

Categorías de valoración (seleccione una opción)		
Valoración incompleta	Recomendación	Probabilidad de malignidad
<input type="checkbox"/> Categoría 0: Evaluación incompleta; es preciso efectuar otros estudios o comparar las imágenes actuales con mamografías anteriores	Nueva cita para efectuar otros estudios o comparar con mamografías anteriores	N/C
Valoración definitiva	Recomendación	Probabilidad de malignidad
<input type="checkbox"/> Categoría 1: Resultado negativo	Tamizaje mamográfico de rutina	En esencia, la probabilidad de malignidad es del 0%
<input type="checkbox"/> Categoría 2: Hallazgo benigno	Tamizaje mamográfico convencional	En esencia, la probabilidad de malignidad es del 0%
<input type="checkbox"/> Categoría 3: Hallazgo probablemente benigno	Seguimiento a corto plazo (6 meses) o continuación de la vigilancia mamográfica	Probabilidad de malignidad > 0% pero ≤ 2%
<input type="checkbox"/> Categoría 4: Hallazgo sospechoso <input type="checkbox"/> Categoría 4A: Baja presunción de malignidad <input type="checkbox"/> Categoría 4B: Presunción moderada de malignidad <input type="checkbox"/> Categoría 4C: Alta presunción de malignidad	Diagnóstico histológico	Probabilidad de malignidad > 2% pero < 95% Probabilidad de malignidad > 2% pero ≤ 10% Probabilidad de malignidad > 10% pero ≤ 50% Probabilidad de malignidad > 50% pero < 95%
<input type="checkbox"/> Categoría 5: Hallazgo muy sugerente de malignidad	Diagnóstico histológico	Probabilidad de malignidad ≥ 95%
<input type="checkbox"/> Categoría 6: Diagnóstico maligno comprobado mediante biopsia	Resección quirúrgica si es apropiado según las circunstancias clínicas	N/C

C.2. VOCABULARIO BI-RADS EN ECOGRAFÍA

El léxico ecográfico se amplía, para facilitar su utilización en la práctica, con la introducción de un nuevo apartado llamado «consideraciones generales», así como con modificaciones en la descripción de «nódulos», la introducción de «características asociadas» y los cambios en «casos especiales».

Tejido mamario	Términos	
A. Composición del tejido (solo tamizaje)	1. a. Ecoestructura adiposa homogénea 2. a. Ecoestructura fibroglandular homogénea 3. c. Ecoestructura heterogénea	
Hallazgos	Términos	
B. Nódulos	1. Forma	a. Ovalada b. Redondeada c. Irregular
	2. Orientación	a. Paralela b. No paralela
	3. Margen	a. Circunscrito b. No circunscrito i. Indefinido ii. Angulado iii. Microlobulado iv. Espiculado
	4. Ecogenicidad	a. Anecoica b. Hiperecoica c. Compleja (quística y sólida) d. Hipoecoica e. Isoecoica f. Heterogénea
	5. Hallazgos acústicos posteriores	a. Sin hallazgos acústicos posteriores b. Refuerzo acústico posterior c. Sombra acústica posterior d. Patrón mixto

COMPOSICIÓN DEL TEJIDO

Término introducido que hace referencia a la ecotextura de la mama e incluye tres tipos de estructura que se describen por letras: adiposa homogénea (a), homogénea-fibroglandular (b) y heterogénea (c).

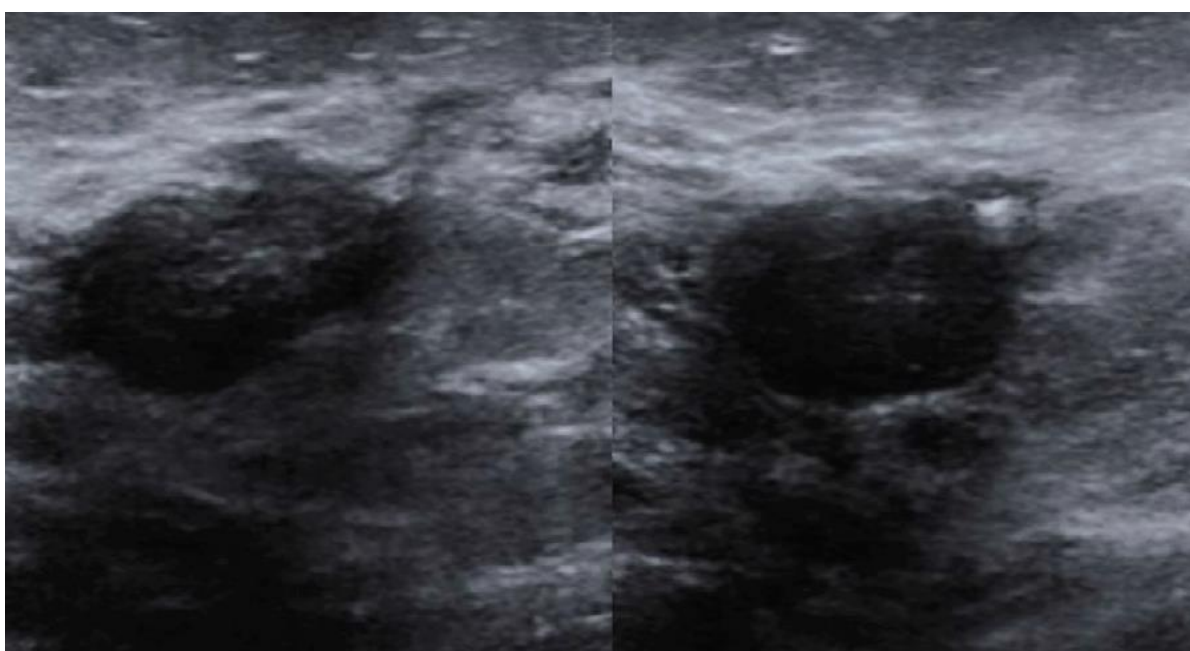
NÓDULO

Los términos descriptivos para la forma del nódulo (ovalada, redondeada e irregular), la orientación (paralela y no paralela) y los márgenes (circunscrito y no circunscrito), con sus términos adicionales (indefinido, angulado, microlobulado y espiculado), permanecen sin cambios.

Se ha eliminado la categoría «límite de la lesión» y sus términos descriptores de «interfaz abrupta» y «halo ecogénico». En la quinta edición, el término «anillo ecogénico » se incluye en el término «no circunscrito- indistinto», bajo la categoría de «margen».

Otra modificación significativa que se realizó fue la sustitución de «patrón ecogénico» por el término «quístico complejo» o «complejo quístico y sólido», con el objeto de reducir la confusión entre «quiste complejo» y «quiste complicado», y además se agrega un sexto término: «heterogéneo».

El descriptor «características acústicas posteriores» fue cambiado por «hallazgos acústicos posteriores».



Masa quística y sólida compleja. Ultrasonido en escala de grises que muestra un nódulo ovalado de contornos irregulares y ecotextura mixta por componente sólido y quístico, la cual proyecta sombra acústica.

C. Calcificaciones	1. Calcificaciones intranodulares 2. Calcificaciones extranodulares 3. Calcificaciones intraductales	
D. Hallazgos asociados	1. Distorsión de la arquitectura	
	2. Cambios ductales	
	3. Cambios cutáneos	a. Engrosamiento cutáneo b. Retracción cutánea
	4. Edema	
	5. Vascularización	a. Ausente b. Interna c. Anular
	6. Elasticidad	a. Blanda b. Intermedia c. Dura
E. Casos especiales	1. Quiste simple	
	2. Microquistes agrupados	
	3. Quiste complicado	
	4. Lesión dentro del espesor cutáneo	
	5. Cuerpo extraño, incluidos los implantes mamarios	
	6. Ganglios linfáticos intramamarios	
	7. Ganglios linfáticos axilares	
	8. Alteraciones vasculares	a. MAV (malformaciones arteriovenosas/seudoaneurismas) b. Enfermedad de Mondor
	9. Colecciones líquidas posquirúrgicas	
	10. Necrosis grasa	

CALCIFICACIONES

Se ha eliminado la separación entre «microcalcificaciones» y «macrocalcificaciones», quedando solo el término «calcificaciones» con los descriptores «intranodulares» y «extranodulares». También se añade el término «calcificaciones intraductales».

CARACTERÍSTICAS ASOCIADAS

Nueva subsección que proviene de la categoría «tejido circundante» e incluye los descriptores «distorsión de la arquitectura» y «edema», «cambios ductales» como nuevo termino por «ductos», y dentro de «cambios cutáneos» se incluyen los términos previos «engrosamiento de la piel y retracción», «irregularidad de la piel» por «engrosamiento cutáneo» y «retracción cutánea». Se añaden las secciones «Vascularidad» y «elasticidad»; los términos descriptivos para la elasticidad son «blanda», «intermedia» y «dura».

CASOS ESPECIALES

Esta categoría ha sido ampliada e incluye «cuerpo extraño» con los términos «implantes», «quiste simple», «alteraciones vasculares» (con los términos adicionales «malformaciones arteriovenosas» y «enfermedad de Mondor»), «colección líquida posquirúrgica» y «necrosis de grasa».

Los términos anteriores que permanecen sin cambios son «microquistes», «quistes complicados», «lesión incluida sobre el espesor cutáneo», «ganglios linfáticos intramamarios» y «ganglios linfáticos axilares».

Categorías de valoración

Correspondencia entre las categorías de valoración BI-RADS® y las recomendaciones diagnósticas

Valoración	Recomendaciones diagnósticas	Probabilidad de cáncer
Categoría 0: Estudio incompleto; es preciso efectuar otros estudios	Nueva cita para efectuar otros estudios	N/C
Categoría 1: Resultado negativo	Tamizaje convencional	En esencia, la probabilidad de malignidad es del 0%
Categoría 2: Hallazgo benigno	Tamizaje convencional	En esencia, la probabilidad de malignidad es del 0%
Categoría 3: Hallazgo probablemente benigno	Seguimiento a corto plazo (6 meses) o vigilancia continua	Probabilidad de malignidad > 0% pero ≤ 2%
Categoría 4: Hallazgo sospechoso <ul style="list-style-type: none"> ▪ Categoría 4A: Baja presunción de malignidad ▪ Categoría 4B: Presunción moderada de malignidad ▪ Categoría 4C: Gran presunción de malignidad 	Diagnóstico histológico	Probabilidad de malignidad > 2% pero < 95% Probabilidad de malignidad > 2% pero ≤ 10% Probabilidad de malignidad > 10% pero ≤ 50% Probabilidad de malignidad > 50% pero < 95%
Categoría 5: Hallazgo muy sugerente de malignidad	Diagnóstico histológico	Probabilidad de malignidad ≥ 95%
Categoría 6: Diagnóstico maligno comprobado mediante biopsia	Resección quirúrgica si es apropiado según las circunstancias clínicas	N/C

CATEGORÍAS DE EVALUACIÓN

El principal cambio que se realizó en las categorías de evaluación fue la subdivisión de las lesiones de la categoría 4 en las subcategorías 4A, 4B y 4C, para los hallazgos mamográficos y ecográficos, que corresponden a baja sospecha de malignidad, sospecha moderada y alta sospecha, respectivamente.

La quinta edición del BI-RADS® no solo proporciona una guía estandarizada para la interpretación de los estudios de imagen de la mama, sino que también confiere uniformidad a la terminología introduciendo nuevos términos y eliminando otros, y realizando cambios en las categorías de sospecha, lo que lleva a un mejor diagnóstico y una comunicación eficaz entre el radiólogo, el médico y la paciente.

C.3. VOCABULARIO BI-RADS EN RM

Actualmente no se cuenta con equipo para Resonancia magnética, quizás más adelante se pueda ampliar esta modalidad de estudio.

D. BIOPSIA PERCUTÁNEA DE MAMA

La biopsia percutánea de mama guiada con imágenes es una alternativa más rápida, menos invasiva y más barata que la biopsia quirúrgica para el diagnóstico de lesiones mamarias. Además de evitar una cirugía a las mujeres con patología benigna, hace más expedito el tratamiento en las mujeres con cáncer (Liberman , 1998).

La biopsia estereotáxica de mama con aguja gruesa fue descrita por Parker et al en 1990, y la biopsia percutánea guiada con ultrasonido fue reportada por primera vez en 1993 (Parker & Lovin , 1990).

D.1. DESCRIPCIÓN DEL MÉTODO

La biopsia percutánea de mama se puede realizar bajo guía mamográfica (biopsia estereotáxica) o ultrasonográfica y últimamente también bajo guía con resonancia magnética.

Debido a que la biopsia percutánea con aguja gruesa (biopsia core), permite un estudio histológico de las lesiones, se puede tener un cuadro más claro de la patología antes de tomar decisiones terapéuticas. Si la lesión resulta benigna, como un fibroadenoma, por ejemplo, el diagnóstico es confiable y se puede evitar la cirugía. Si la lesión resulta ser maligna, generalmente es posible hacer una distinción entre un tumor in situ y uno invasor, lo que permite planificar la cirugía de mejor forma. Este procedimiento, de hacer diagnóstico histológico antes de la cirugía, ha permitido disminuir en forma dramática el número de cirugías realizadas en mujeres con cáncer de mama (Libermann & Dershaw, 2007).

D.2. ELECCIÓN DEL MÉTODO POR IMÁGEN

Para el diagnóstico de masas, generalmente se usa el ultrasonido como guía y por lo tanto rara vez se usa el ultrasonido para el diagnóstico del carcinoma in situ. Ya que las microcalcificaciones son la forma de presentación más común del carcinoma in situ y éstas no se ven fácilmente con ultrasonido, este método no es el método de elección para biopsiar microcalcificaciones.

La biopsia con ultrasonido, generalmente usada para el estudio de nódulos, tiene muchas ventajas. No requiere un equipo dedicado, es fácil, rápida, no irradia, permite tomar muestras en forma multidireccional y es barata.

Debe usarse un equipo de la mejor calidad de imagen con transductor de 12MHz, electrónico, lineal, con foco de 2 cm o menos. Adicionalmente los transductores deben ser de banda ancha con un short pulse length. Estas características permiten la mejor resolución espacial axial y lateral, así como la mejor resolución de contraste. El equipo debe permitir ver con facilidad una aguja de 25G dentro de la mama para ser considerado adecuado (Parker SH, Jobe WE, & Dennis M A, 2003).

Ya que las microcalcificaciones se ven fácilmente con la mamografía, la estereotaxia digital debiera ser el método de elección para el estudio de ellas. La mamografía estereotáxica se puede realizar en un equipo vertical «add on», es decir, un mamógrafo con un aditamento especial, o en una mesa dedicada horizontal (Jackman RJ & Marzoni FA, 2006). Adicionalmente las imágenes se pueden obtener con película convencional o con técnica digital.

Ambos equipamientos tienen sus ventajas y desventajas, la mayor desventaja de los equipos verticales es la mayor posibilidad de reacciones vasovagales y que las pacientes tienden a moverse, por otro lado permiten usar el mamógrafo para la toma de mamografías convencionales, cuando no se están haciendo biopsias. La mayor desventaja del equipo horizontal es el costo y el hecho de que es un equipo dedicado que sólo sirve para hacer procedimientos, pero tiene la ventaja de la comodidad para el médico y la paciente. El costo de un equipo dedicado horizontal es generalmente el doble que el de uno vertical (Jackman RJ & Marzoni FA, 2006).

D.3. INSTRUMENTOS PARA LA OBTENCIÓN DE TEJIDO

PUNCIÓN ASPIRACIÓN CON AGUJA FINA (PAAF)

Este método ha estado disponible por décadas y en algunas manos es confiable como para tomar decisiones, especialmente en relación al diagnóstico de masas, pero requiere de un patólogo experimentado. Incluso con apoyo de un patólogo entrenado no provee

información histológica suficiente que es crucial para diferenciar entre un tumor in situ y uno invasor y su grado histológico.

La Punción Aspiración con Aguja Fina (PAAF) no es un método sensible para anomalías no palpables en mama, ya que posee una sensibilidad del 44 – 92 % (Pisano ED & Fajardo LL, 2008). No sirve para el estudio de microcalcificaciones.

BIOPSIA CORE

La era moderna de la biopsia core empezó con la introducción de las « pistolas » automáticas; cuando estas se combinaron con la guía estereotáxica o ultrasonográfica los resultados fueron alentadores.

La sensibilidad de la biopsia core con guía ecográfica es de 85 – 99 %. Como los estudios demostraron que el diagnóstico mejoraba con el uso de agujas más gruesas, rápidamente la aguja de 14 G se transformó en el estándar. También se demostró rápidamente que las pistolas de excursión mayor de 2 cm eran mejores que las de menos de 2 cm (Parker SH & Lovin JD, 2000).

Actualmente se acepta que para el estudio de nódulos es suficiente con 5 muestras y un mínimo de 10 para el estudio de microcalcificaciones, estas últimas siempre deben ser estudiadas con radiografías de las muestras para comprobar la presencia de las microcalcificaciones.

En el caso de las biopsias guiadas con ultrasonido la aguja es vista en tiempo real por el operador (Mill Road, 2011).

COSTO EFECTIVIDAD DE LA BIOPSIA CORE POR ESTEREOTAXIA

Para las mujeres a las cuales se les hace el diagnóstico de cáncer de mama con biopsia quirúrgica, el tratamiento generalmente requiere una segunda intervención: re-escisión para obtener márgenes libres, mastectomía en caso de lesión extensa o cirugía axilar para estadificación y tratamiento. Se ha demostrado que las mujeres a las cuales se les hace el diagnóstico con biopsia percutánea previa a la cirugía tienen mayores posibilidades de ser sometidas a una sola intervención quirúrgica (Jackman RJ & Marzoni FA, 2006).

La posibilidad de obtener resultados terapéuticos en una sola cirugía tiene muchas ventajas que incluyen menores costos, mejor uso de los recursos, disminución de la ansiedad de la paciente y mejor resultado cosmético.

En un estudio reciente, se demostró que el 80,9% de las mujeres con diagnóstico percutáneo preoperatorio de cáncer, fueron sometidas a una sola operación, incluyendo 95,5% de mujeres que fueron sometidas a una mastectomía total y al 74,1% que fue sometida a cirugía conservadora. En este estudio el compromiso de los márgenes fue la razón más frecuente para una segunda operación. El 80,6 % de todas las mujeres que requirieron más de una operación se observó en casos de microcalcificaciones. La segunda causa fue el subdiagnóstico de Carcinoma Ductal In Situ (25,3 % de todas las mujeres que fueron sometidas a una segunda cirugía), esto también fue más frecuente en el estudio de microcalcificaciones. La frecuencia de subdiagnóstico es menor con el uso del Mammotome (Jackman RJ & Marzoni FA, 2006).

En un trabajo publicado en 1995 por L. Liberman, sobre el impacto de la biopsia estereotáxica en el costo del diagnóstico, se llegó a la conclusión que este método disminuye hasta en un 50 % los costos, lo que extrapolado a nivel nacional en Estados Unidos significaría una disminución de aproximadamente 200 millones de dólares anuales (Libermann & Dershaw, 2007).

Un estudio reciente de las biopsias quirúrgicas con marcación preoperatoria demostró una falla en la extirpación de la lesión en 0% -18% y un porcentaje de falsos negativos de 0%-8%. La biopsia percutánea con aguja de 14G realizada con guía estereotáxica realizada en mesa horizontal y extracción de al menos 5 muestras demostró una falla de 2% -4% y un falso negativo de 2,9% -6,7% (Parker & Lovin , 1990)

Varios investigadores han reportado rangos de falsos-negativos de 0-38% en biopsias core en series con seguimiento mamográfico y quirúrgico inadecuado. Se requieren seguimientos mamográficos mínimos de 2-3 años y repetición de biopsias de lesiones que muestran progresión para determinar con exactitud la cantidad de falsos negativos (Sickles, D'Orsi, & Bassett , 2013).

En trabajos recientes realizados con Mammotome guiado por estereotaxia se demuestra mayor concordancia entre los resultados de la biopsia y el resultado quirúrgico final en

casos de Carcinoma Ductal In Situ, con una subestimación de 0%-16% según diferentes series. Hay estudios que demuestran que la subestimación de la biopsia estereotáxica con Mammotome fue igual a la subestimación de la cirugía con marcación preoperatoria (Sickles, D'Orsi, & Bassett , 2013) .

2.2.3. DEFINICIÓN DE TÉRMINOS BASICOS:

MAMOGRAFÍA: Es el método de imagen básico e imprescindible en el diagnóstico de la patología mamaria, el único reconocido como técnica de screening para el Cáncer de Mama (CM), permitiendo su detección precoz, y el único que ha demostrado una reducción de las tasas de mortalidad para Cáncer de Mama. Tanto el riesgo de irradiación como su coste económico se consideran suficientemente bajos como para justificar su uso generalizado. Su papel fundamental es la detección precoz del cáncer de mama en mujeres asintomáticas (Sickles, D'Orsi, & Bassett , 2013).

ECOGRAFÍA DE MAMA: Se trata de un método diagnóstico indispensable en la valoración de la patología mamaria. Aunque no ha demostrado evidencia de reducir la mortalidad por cáncer mamario cuando se utiliza como método de screening, la ecografía complementa a la mamografía e incluso la puede sustituir en casos concretos.

El principal objetivo de la ecografía es caracterizar las lesiones detectadas en el screening mamográfico. Permite valorar la naturaleza sólida o quística de las lesiones y además puede detectar lesiones que la mamografía no es capaz, sobre todo en mamas densas. Es el método de elección para realizar procedimientos intervencionistas ante el hallazgo de lesiones visibles ecográficamente, ya que es una técnica precisa, rápida y que permite la visualización continua de la lesión durante el procedimiento (Mendelson & Böhm Vélez, 2013).

BI-RADS: Breast Imaging Reporting and Data System (BI-RADS®) fue publicado por el Colegio Americano de Radiología (ACR) con la finalidad de estandarizar la descripción de las lesiones mamarias en técnicas de imagen.

Los objetivos de la estandarización son reducir la variabilidad en los informes radiológicos, facilitar la comunicación entre los distintos especialistas y posibilitar la monitorización de los resultados. Este sistema asigna un número según los hallazgos en las imágenes de mamas el cual se relaciona con una probabilidad de malignidad.

BIOPSIA:

Extracción de células o tejidos para ser examinados por un patólogo. Es posible que el patólogo estudie el tejido con un microscopio o realice otras pruebas con las células o el tejido. Hay muchos tipos diferentes de biopsias. Los tipos más comunes son los siguientes: 1) biopsia por incisión, en la que se extrae solo una muestra del tejido; 2) biopsia por escisión, en la que se extrae por completo una masa o un área dudosa, y 3) biopsia con aguja, en la que se extrae una muestra de tejido o células con una aguja. (aguja gruesa o aguja fina respectivamente).

2. 3. HIPOTESIS DE INVESTIGACIÓN

2.3.1. FORMULACIÓN DE LA HIPOTESIS

Existe correlación positiva entre lesiones encontradas en estudios de imágenes de mama categorizadas como leve y moderada sospecha de malignidad (BIRADS 4) y hallazgos histopatológicos.

2.3.2. OPERACIONALIZACIÓN DE VARIABLES

VARIABLES	DIMENSIONES	CATEGORÍA /ESCALA	TIPO DE VARIABLE
IMAGEN	Método para diagnóstico de la lesión.	- Mamografía - Ecografía de mama.	Nominal
Subcategorización BIRADS	Subcategorización por probabilidad de malignidad en BIRADS 4.	- A - B - C	Nominal
Reporte del Método de Imagen	Descripción de la lesión visualizada por mamografía o eco mamario.	- Asimetría - Microcalcificación - Nódulos - Otros.	Nominal
Reporte Histopatológico	Categorización	- Benigno - Maligno	Nominal

Diagnóstico Histopatológico	Benigno	<ul style="list-style-type: none"> - Hiperplasia sin atipia. - Hiperplasia con atipia - Tumor Phyloides - Otros: Papilomatosis, Cicatriz radiada, etc. 	Nominal
Diagnóstico Histopatológico	Maligno	<ul style="list-style-type: none"> - CDIS: Cáncer Ductal In Situ - CDI: Cáncer Ductal Infiltrante - CLIS: Cáncer Lobulillar In Situ - CLI: Cáncer Lobulillar Infiltrante - CT: Cáncer Tubular 	Nominal

2.4. MATERIAL Y MÉTODOS

2.4.1. OBJETO DE ESTUDIO

Establecer si existe correlación diagnóstica entre las imágenes categorizadas como leve y moderada sospecha de malignidad (BIRADS 4) de lesiones de mama con resultados de anatomía patológica, en pacientes atendidos en el departamento de diagnóstico por imágenes del Hospital Regional Docente de Cajamarca en el periodo enero del 2016 a diciembre del 2018.

2.4.2. DISEÑO DE LA INVESTIGACIÓN

El diseño del presente estudio de investigación es transversal, prospectivo, analítico y observacional.

El tipo de estudio es de pruebas diagnósticas, para el cálculo de la Sensibilidad y Especificidad, para tal caso se hará un cuadro de doble entrada, como se muestra:

Resultado de la prueba	Verdadero diagnóstico	
	Enfermo	Sano
Positivo	Verdaderos Positivos (VP)	Falsos Positivos (FP)
Negativo	Falsos Negativos (FN)	Verdaderos Negativos (VN)

En donde:

Sensibilidad

Es la probabilidad de clasificar correctamente a un individuo enfermo, es decir, la probabilidad de que para un sujeto enfermo se obtenga en la prueba un resultado positivo. La sensibilidad es, por lo tanto, la capacidad del test para detectar la enfermedad.

Se estima con la siguiente fórmula:

$$\text{Sensibilidad} = \frac{VP}{VP + FN}$$

Especificidad

Es la probabilidad de clasificar correctamente a un individuo sano, es decir, la probabilidad de que para un sujeto sano se obtenga un resultado negativo. En otras palabras, se puede definir la especificidad como la capacidad para detectar a los sanos. A partir de la tabla previa, la especificidad se estimaría como:

$$\text{Especificidad} = \frac{VN}{VN + FP}$$

2.4.3. POBLACIÓN Y MUESTRA

2.4.3.1. TÉCNICAS DE MUESTREO

Población:

Pacientes femeninas de 15 a 75 años de edad que acudan al Departamento de Diagnóstico por Imágenes del Hospital Regional Docente Cajamarca para estudios con imágenes de la mama, en el periodo de Enero 2016 a Diciembre del 2018.

Muestra:

Si la población es finita, es decir conocemos el total de la población y deseásemos saber cuántos del total tendremos que estudiar la respuesta seria:

$$n = \frac{N * Z_{\alpha}^2 * p * q}{d^2 * (N - 1) + Z_{\alpha}^2 * p * q}$$

Donde:

- $Z_{\alpha}^2 = 1.96^2$ (ya que la seguridad es del 95%)
- $p = 5\% = 0.05$
- $q = 1 - p$ (en este caso $1 - 0.05 = 0.95$)
- $d =$ precisión (en este caso deseamos un 3%)
- * $N = 563$ (Nro. total de pacientes que se les realiza estudios con imágenes de la mama).

*Dato obtenido de la oficina de estadística e informática, del HRDC, a través del programa HRDC Reporteador.

Reemplazando:

$n = 176$ pacientes.

2.4.3.2. CRITERIOS DE INCLUSIÓN Y EXCLUSIÓN

CRITERIOS DE INCLUSIÓN:

Pacientes femeninas de 15 a 75 años de edad que acudan al Departamento de Diagnóstico por Imágenes del Hospital Regional Docente Cajamarca para valoración: Screening de cáncer mamario o evaluación de una lesión (palpable o no palpable) en mama que mediante imagenología (mamografía o eco mamario) se categorizaron como BIRADS 4; a quienes se les realizó una biopsia (biopsia core) y que cuenten con resultado diagnóstico de histopatológico, en el periodo de Enero 2016 a Diciembre del 2018.

CRITERIOS DE EXCLUSIÓN

- Pacientes que no cuenten con resultado de histopatológico.
- Pacientes en cuyos exámenes de imagenología no haya subcategorización del BIRADS 4.
- Pacientes con exámenes diagnósticos de otros Centros de Salud.
- Pacientes cuyas historias clínicas no proporcionen información requerida para el estudio.

2.4.4. MÉTODOS Y TÉCNICAS DE RECOLECCIÓN DE DATOS

Se utilizará una ficha de recolección de datos, según se detalla en el Anexo 1.

2.4.5. TÉCNICAS PARA EL PROCESAMIENTO Y ANÁLISIS ESTADÍSTICO DE LOS DATOS.

Se realizará la prueba estadística Kappa interclase para determinar la correlación que existe ente los diagnósticos obtenidos a través de mamografía, ecografía de mama y hallazgos histopatológicos.

La estimación por el índice de Kappa sigue la ecuación:

$$\text{Kappa} = \frac{P_0 - P_e}{1 - P_e}$$

Donde:

P_0 es la proporción de concordancia observada.

P_e es la proporción de concordancia esperada por azar.

$1 - P_e$, representa el acuerdo o concordancia máxima posible no debida al azar.

Además, se han analizado los Valores Predictivos Positivos (VPP) tras la confirmación histológica de los descriptores individuales y en combinación (con independencia de la subcategoría asignada prospectivamente), para microcalcificaciones en la mamografía, y para nódulos en la mamografía y la ecografía.

Se han considerado como subcategoría BI-RADS®4A los descriptores individuales y en combinación con VPP entre 3-10%, como BI-RADS®4B, los descriptores con VPP comprendidos entre 11-50% y como BI-RADS®4C los VPP comprendidos entre 51-94%.

2.5. ASPECTOS ÉTICOS

Se solicitó permiso al Comité de Bioética del Hospital Regional Docente de Cajamarca para el acceso a información contenida en la Historia Clínica, exámenes y diagnóstico definitivo.

El estudio siguió los preceptos del Código de Helsinki y buenas prácticas en investigación; para lo cual se mantendrá en anonimato el nombre y datos personales de todos los participantes, garantizando el uso exclusivo de los datos para la investigación mediante análisis conjuntos y agregados.

2.6. REFERENCIAS BIBLIOGRÁFICAS

- Baker , J., & Kornguth , P. (2005). Breast cancer: prediction with artificial neural network based on BI-RADS standardized lexicon. *Radiology*, 196(6), 35-38.
- Bodian, C., & Perzin K. (1996). Lobular Neoplasia. *Long term risk of breast cancer and relation with other factors cancer*, 78(2), 35-42.
- Brown, M., & Goldie, S. (2006). Health Service Interventions for cancer control in developing countries. *Disease Control Priorities in Developing Countries*, 56(2), 32-37.
- Burnside, E., & Rubin , D. (2004). A probabilistic expert system that provides automated mammographic-histologic correlation: initial experience. *AJRAm J Roentgenol.*, 182(481), 8-17.
- Curado, M., & Edwards, B. (2007). Cancer Incidence five continents. *Scientific Publications*, IX(160), 20-24.
- Dupon, W., & Page, D. (2005). *Risk factors for breast cancer in women with proliferative breast disease* (4 ed., Vol. 312). USA: New England Med.
- Guray M, M., & Sahin, A. (2006). Benign Breast Diseases: Classification, Diagnosis and Management. *The Oncologist*, 52(2), 7-12.
- Jackman RJ, & Marzoni FA. (2006). Benefits of diagnosing non palpable breast cancer with stereotactic large-core needle biopsy. *Radiology*, 158(9), 12-18.
- Knaul FM, Nigenda G, & Lozano R. (2009). Cáncer de mama en México: una prioridad apremiante. *Salud Pública Mexico*, 35(2), 51.
- Liberman , L. (1998). Imagen percutánea: biopsia de mama con núcleo guiado. *AJR*, 174(2), 5-1.
- Liberman, L., & Abramson, A. (2000). The breast imaging reporting and data system: positive predictive value of mammographic features and final assessment categories. *AJR Am J Roentgenol.*, 171(2), 35-40.
- Libermann, L., & Dershaw, D. (2007). Impact of core biopsy on the surgical management breast cancer: another book at margins. *AJR*, 169(3), 30-40.
- London, S., & Connolly, J. (2002). A prospective study of benign breast disease and risk of breast cancer. *JAMA*, 267(5), 4-9.
- Lozano Ascencio, R., Gómez Dantés, H., & Lewis, S. (2009). *Tendencias del Cáncer de Mama en América Latina y el Caribe* (2 ed., Vol. 35). México: Salud Pública.
- Ma, L., & Boyd, N. (1992). *Atypical Hyperplasia and risk of breast cancer, a critique cancer causes control* (Vol. 3). USA: Springer Nature Switzerland AG.
- Marshall LM, Hunter DJ, & Connolly JL. (1997). Risk of breast cancer associated with atypical hyperplasia of lobular and ductal types. *Cancer Epidemiol Biomarkers Prev*, 6(2), 297.
- Mendelson, E., & Böhm Vélez, M. (2013). *ACR BI-RADS® Ultrasound* (5 ed., Vol. 38). USA: American College of Radiology. Obtenido de American College of Radiology: <https://www.acr.org/Clinical-Resources/ACR-Appropriateness-Criteria>
- Mill Road. (2011). American Society of Clinical Oncology. *Guía de Cáncer de mama*, 98(6), 15-19.
- Morris , E., & Comstock , C. (2013). *ACR BI-RADS® Magnetic Resonance Imaging. In: ACR BI-RADS® Atlas, Breast Imaging Reporting and Data System* (5 ed., Vol. 3). USA: American College of Radiology.

- Orel, S., & Kay, N. (2000). BI-RADS categorization as a predictor of malignancy. *Radiology*, 211(8), 45-50.
- Page DK, & Kidd TE. (2001). Lobular Neoplasia of the breast: A higher risk for subsequent invasive cancer predicted by more extensive disease. *Human Pathology*, 22(2), 5-13.
- Page DL, D., & Dupon , W. (2000). Premalignant condition and markers of elevated risk of breast cancer and their management. *Surg Clin N Amer*, 70(2), 51.
- Palacios Cabrejos, V., & Ortega Vera, L. (2017). PLAN NACIONAL PARA LA PREVENCIÓN. *DOCUMENTO TÉCNICO DEL MINISTERIO DE SALUD*, 25(1), 9 - 25.
- Parker SH, & Lovin JD. (2000). Stereotactic breast biopsy with a biopsy gun. *Radiology*, 202(5), 25-32.
- Parker SH, Jobe WE, & Dennis M A. (2003). Et al Us guided automated large core breast biopsy. *Radiology*, 150(8), 25-29.
- Parker, S., & Lovin , J. (1990). Stereotactic breast biopsy with a gun *Radiology*. *Radiology*, 5(257), 176.
- Peralte, O. (Marzo 2007). *Cáncer de mama, Epidemiología y factores de riesgo* (Vol. 47). Santiago de Chile: Cuadernos Médico Sociales.
- Pisano ED, & Fajardo LL. (2008). Rate of insufficient samples for fine-needle aspiration for non palpable breast lesions in a multicenter clinical trial. (T. R. investigators., Ed.) *the Radiologic Diagnostic Oncology Group 5 study*.
- Porter, P. (2008). *¿Occidentalizando el riesgo de las mujeres? Cáncer de mama en países de bajos ingresos* (Vol. 358). New England Journal.
- Poveda, C. (2009). SISTEMA BIRADS:DESCIFRANDO EL INFORME MAMOGRAFICO. (D. Salud, Ed.) *Departamento de Imágenes Diagnósticas, Instituto Nacional de Cancerología.*, 19(1), 2-15.
- Sickles, E., D'Orsi, C., & Bassett , L. (2013). *ACR BI-RADS® Mammography. In: ACR BI-RADS® Atlas, Breast Imaging Reporting and Data System* (5 ed., Vol. 58). USA: American College of Radiology.
- Torres Ardanuy, S. (2001). Lesiones benignas de la mama y riesgo de cáncer de mama. *Tesis Doctoral*, 35(6), 10-14.
- Torres Tabanera, M., & Cárdenas Rebollo, J. (2012). *Análisis del valor predictivo positivo de las subcategorías BI-RADS®4*. (Elsevier, Editor, & Elsevier, Productor) Obtenido de Elsevier: www.elsevier.es/rx
- Xin Wen, & Wen Cheng. (2013). Nonmalignant Breast Papillary Lesions at Core-Needle Biopsy A Meta-analysis of Underestimation and Influencing Factors. *Annals of Surgical Oncology*, 20(2), 94-101.
- Zonderland HM, & Pope TL . (2004). The positive predictive value of the breast Imaging Reporting and data System (BI-RADS) as a method of quality assessment in breast imaging in a hospital population. *Euro Radiology*, 2(5), 14-16.

2.7. ANEXO (FICHA DE RECOLECCIÓN DE DATOS).

ANEXO N° 01

FICHA DE RECOLECCION DE DATOS

Fecha..... N°.....

I. DATOS GENERALES:

1.1. Número de historia clínica: _____

1.2. Nombres y apellidos: _____

1.3. Edad: _____ años

II. ANTECEDENTES PATOLÓGICOS:

Comorbilidades:.....

Consumo de fármacos: SI NO

Tipo de fármaco.....

Antecedentes quirúrgicos:

**III. ESTUDIO DE DIAGNÓSTICO POR IMÁGENES MAMARIAS
REALIZADO :**

Mamografía Ecografía

CATEGORIA BI-RADS:.....

DIAGNÓSTICO IMAGENOLÓGICO:

.....
.....

IV. RESULTADOS ANATOMOPATOLÓGICO:

.....
.....
.....
.....